RECONSTRUCCIÓN EUNACOM DICIEMBRE 2019

Dr. Guillermo Guevara Aliaga

PRIMERA PARTE

En este examen se repitieron muchas preguntas de las versiones previas del Eunacom, dentro de las que estaban las más difíciles del examen. En total fueron al menos 80 preguntas repetidas.

Pregunta 0) ¿Cuál es el mejor curso para el Eunacom?

a) El curso del Dr. Guevara

b) El curso del Dr. Copión

c) PlagiaMed

d) Estudiar para el MIR y rezar que me vaya bien en el Eunacom

e) Instagram, Facebook y Netflix

RC: A

Podemos decir con absoluta confianza de que nuestros cursos son los mejores y que nos esforzamos día a día para ello.

Les dejamos también el link de nuestra página web www.drguevara.cl donde podrán encontrar información sobre nuestros cursos y, también, material de estudio gratuito.

http://www.drguevara.cl/curso-practico/

http://www.drguevara.cl/cursos-y-precios/

http://medlaw.cl/

1) Una paciente de 40 años, usuaria de anticonceptivos orales, consulta por cefalea holocránea, muy intensa, de 5 días de evolución, que se ha asociado a náuseas y vómitos alimentarios, mayores en la mañana, y que no ha respondido al uso de analgésicos orales. Hoy presentó una convulsión tónico-clónica. En su examen físico tiene sopor superficial paresia de las extremidades derechas. ¿Cuál es el diagnóstico más probable?

a) Migraña por anticonceptivos

b) Infarto cerebral extenso

c) Accidente vascular lacunar

d) Epilepsia con parálisis de Todd

e) Trombosis venosa cerebral

2) Un paciente de 58 años, fumador de 20 paquetes año, consulta por disfonía de 3 semanas de evolución, asociada a ligera odinofagia. Al examen físico, además, se palpa una adenopatía submandibular, de consistencia aumentada. ¿Cuál es el examen más adecuada para proseguir el estudio?

a) TAC de cuello

b) TAC de tórax

c) Ecografía de cuello

d) Nasofibrolaringoscopía

e) Endoscopía digestiva alta

3) Un paciente de 30 años, hipermétrope, consulta por cefalea intensa, en el lado derecho, asociado a náuseas, de intensidad 10/10. Al examen físico se observa ojo rojo profundo en el lado derecho, con pupila en midriasis fija y arreactiva. ¿Cuál es el diagnóstico más probable?

a) Glaucoma agudo

b) Trombosis de la vena central de la retina

c) Cefalea cluster

d) Celulitis orbitaria

e) Accidente vascular encefálico

4) En gestión de salud, ¿cuál es la diferencia entre planificación y programación?

a) La planificación se refiere a objetivos y recursos específicos, mientras que la programación es global

b) La planificación es a largo plazo, mientras que la programación es anual

c) La programación, a diferencia de la planificación, debe ser concordante con la misión y la visión de la institución

d) La planificación se basa en lo determinado con la programación

e) La planificación se relaciona a los costes y recursos de actividades concretas y la programación se relaciona con el presupuesto general del proyecto

5) Un paciente de 26 años consulta por aparición de una lesión en los genitales. Tiene antecedente de relaciones sexuales de riesgo, con múltiples parejas sexuales. Al examen físico tiene una lesión ulcerada de 1 cm, en el glande, indolora, de aspecto limpio. Además, se palpan pequeñas adenopatías inguinales bilaterales, indoloras. ¿Cuál es el examen más adecuado para proseguir el estudio?

a) Tinción de Gram de la secreción de la lesión

b) VDRL

c) Reacción de polimerasa para *Chlamydia trachomatis*

d) Reacción de polimerasa para virus herpes simplex

e) Reacción de polimerasa para virus papiloma humano

6) Un paciente de 76 años, con antecedente de accidente vascular secuelado, hace 2 meses, se alimenta mediante gastrostomía, la cual fue realizada endoscópicamente. Accidentalmente se retiró la sonda. ¿Cuál es la conducta más adecuada?

a) Solicitar radiografía de abdomen simple

b) Solicitar ecografía abdominal

c) Solicitar TAC de abdomen

d) Instalar una nueva sonda por el ostoma

e) Realizar una nueva gastrostomía

7) Un paciente de 60 años, fumador de 40 paquetes años, consulta por disnea de 3 meses de evolución, asociado a tos con expectoración mucosa. Al examen físico tiene FC: 72x', PA: 110/70 mmHg, FR: 15x' y a la auscultación pulmonar se constatan escasos crépitos y algunas sibilancias, que son mayores en el campo pulmonar izquierdo. Se realiza una radiografía, que se muestra a continuación:

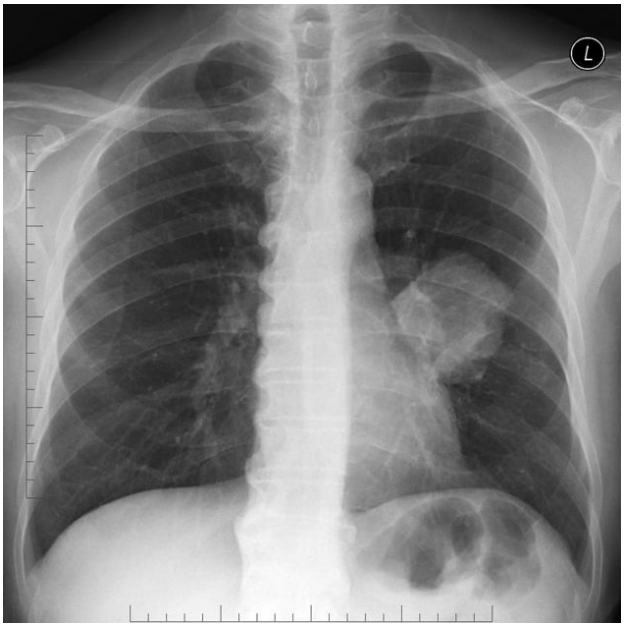

Fuente: radiopaedia.org

¿Cuál es el examen de elección para proseguir el estudio?

a) Biopsia pulmonar por fibrobroncoscopía

b) TAC de tórax

c) Fibrobroncoscopía con lavado bronquioalveolar

d) Biopsias por videotoracoscopía

e) Resonancia magnética nuclear de tórax

8) Un paciente de 25 años, esquizofrénico, recibe 5 mg de haloperidol intramuscular, por un cuadro de agitación psicomotora. A las dos horas presenta contracción tónica y dolorosa del cuello, con desviación hacia la derecha. ¿Cuál es el tratamiento de este cuadro?

a) Bromocriptina

b) Clorpromazina

c) Lorazepam

d) Diclofenaco

e) Propanolol

9) Un paciente de 78 años, con patologías psiquiátricas en tratamiento con diazepam, sertralina y clorpromazina, presenta un cuadro de 24 horas de evolución de confusión y desorientación, asociado a náuseas, vómitos y sudoración. Al examen físico tiene taquicardia de 115x', hipertensión arterial de 170/110 mmHg, aumento del tono muscular, y sopor superficial. ¿Cuál es el diagnóstico más probable?

a) Síndrome neuroléptico maligno

b) Síndrome de discontinuación de antidepresivos inhibidores de la recaptura de serotonina

c) Síndrome de privación de benzodiacepinas

d) Síndrome serotoninérgico

e) Síndrome anticolinérgico

10) Una paciente de 30 años, con antecedente de embarazo de 7 semanas de amenorrea, se realiza una ecografía transvaginal, que muestra útero con presencia de un huevo anembrionado de 18 mm, sin otras alteraciones. ¿Cuál es la conducta más adecuada?

a) Realizar laparoscopía

b) Solicitar nueva ecografía en 7 días

c) Solicitar niveles seriados de HCG

d) Realizar legrado

e) Solicitar curva de progesterona

11) Una paciente de 53 años, en tratamiento con tamoxifeno 20 mg/día, por un cáncer de mama, diagnosticado hace 9 años, presenta metrorragia desde hace 7 días, por lo que se solicita una ecografía transvaginal, que muestra un endometrio de 8 mm, sin alteraciones anexiales. La conducta más adecuada es:

a) Iniciar estrógenos orales

b) Iniciar progestágenos orales

c) Disminuir la dosis de tamoxifeno

d) Solicitar biopsia endometrial

e) Realizar histerectomía

12) Un paciente de 70 años, con antecedente de hipertensión, en tratamiento con losartán e hidroclorotiazida, consulta por dolor torácico, EVA 9/10, irradiado a dorso, asociado a malestar general y sudoración. Al examen físico tiene FC: 110x', PA: 170/110 mmHg, examen pulmonar con crépitos escasos bibasales y examen cardíaco con choque de la punta no desplazado y auscultación con ritmo regular, en dos tiempos, con presencia de un soplo cardíaco diastólico aspirativo, de intensidad IV/VI, de ubicación paraesternal derecho. ¿Cuál es el diagnóstico más probable?

a) Neumotórax

b) Aneurisma de la aorta ascendente

c) Infarto miocárdico con rotura del músculo papilar

d) Tromboembolismo pulmonar

e) Disección aórtica tipo A

13) Un paciente de 20 años inicia tratamiento con fluoxetina, por un cuadro de ansiedad social, evolucionando con aumento de la sociabilidad, volviéndose muy conversador, pero siendo en ocasiones muy intrusivo, al punto de ser desagradable. Muestra ausencia de empatía y ha tenido problemas con sus compañeros de estudios. Con frecuencia, se muestra irritable, ansioso y a veces emocionado, con llanto. Ha aumentado su nivel de actividad física y, además, presenta disminución de las horas de sueño, sin disminuir su nivel de energía. En ocasiones, presenta ganas de salir corriendo, sin saber por qué. Tiene antecedente de un episodio depresivo a los 16 años, que respondió al tratamiento con sertralina. El diagnóstico más probable es un trastorno:

a) Bipolar

b) Adaptativo mixto

c) Por déficit atencional

d) Esquizoafectivo

e) Delirante

14) Una paciente de 34 años, diabética con control metabólico irregular, consulta por edema de las extremidades inferiores y orinas espumosas. Al examen físico se constata edema palpebral y facial, edema blando de extremidades inferiores. En sus exámenes destaca hemoglobina glicosilada de 8,2% y proteinuria cuantitativa de 9 g en 24 horas. ¿Cuál es la conducta de elección para proseguir el manejo de esta paciente?

a) Electroforesis de proteínas en sangre

b) Biopsia renal

c) Inmunofijación de proteínas en orina

d) Prednisona oral

e) ANCA, C3 y C4

15) Un hombre de 34 años, que fue padre hace 2 meses, presenta imágenes recurrentes y desagradables, en las que él se ve asfixiando a su bebé con una almohada. Se siente muy angustiado y evita el contacto con su hijo, por miedo a hacerle daño. No ha querido contarle a su cónyuge, ya que se siente avergonzado y cree que se puede estar volviendo loco. El diagnóstico más probable es:

a) Depresión psicótica

b) Trastorno de estrés postraumático

c) Trastorno adaptativo

d) Trastorno obsesivo compulsivo

e) Trastorno delirante

16) Una paciente de 45 años se realiza una mamografía, que es informada como Birrads 0, por presencia de opacidades nodulares bilaterales, bien delimitadas. La conducta más adecuada es:

a) Control mamográfico en 6 meses

b) Ecografía mamaria

c) Biopsia estereotáxica

d) Biopsia quirúrgica

e) Resonancia magnética nuclear de mama

17) Un lactante de 3 años presenta, desde hace 2 días, edema de extremidades inferiores, de la cara y de la zona escrotal, asociado a malestar general. Hace 4 días está con diarrea. Al examen físico se aprecia pálido, se constata el edema blando y se observan múltiples equimosis en las extremidades inferiores. Se solicitan exámenes que muestran creatinina: 3,0 mg/dl, BUN: 35 mg/dl, hemograma con hematocrito: 28%, plaquetas: 120.000, blancos: 11.000 por mm3, frotis con esquistocitos. ¿Cuál es el diagnóstico más probable?

El diagnóstico más probable es:

a) Síndrome nefrótico

b) Púrpura de Schönlein Henoch

c) Insuficiencia renal prerrenal

d) Glomerulonefritis aguda posestreptocócica

e) Síndrome hemolítico urémico

18) Un paciente de 71 años presenta un cuadro de dos meses de adinamia, astenia y disnea de medianos esfuerzos, progresiva. Al examen físico se observa importante palidez de piel y mucosas, por lo que se piden exámenes entre los que destacan hematocrito: 23%, hemoglobina: 7,8 g/dl, VCM: 65 fl, plaquetas: 400.000 por mm3, blancos: 5.600 por mm3, frotis: microcitosis, hipocromía, poiquilocitosis y anisocitosis, transferrina: 460 ug/dl y ferremia: 24 ug/dl. ¿Cuál es la conducta inicial más adecuada?

a) Solicitar biopsia de médula ósea

b) Realizar estudio endoscópico del tubo digestivo

c) Solicitar ferritina plasmática

d) Solicitar test de sangre oculta en deposiciones

e) Transfundir glóbulos rojos

19) Una paciente de 27 años hace 3 años se realiza una gastrectomía longitudinal y hace 6 meses se realiza una colecistectomía laparoscópica. Luego de eso ha presentado dolor epigástrico tipo cólico, intenso, intermitente, postprandial, que en ocasiones la despiertan en la madrugada. Su examen físico no aporta mayor información. El diagnóstico más probable es:

a) Cáncer de vesícula

b) Coledocolitiasis

c) Úlcera péptica

d) Obstrucción intestinal por bridas

e) Síndrome de dumping

20) Una paciente de 24 años se realiza un PAP que es informado como probable lesión de bajo grado, por lo que se realiza una colposcopía, que muestra una neoplasia intraepitelial de bajo grado. La conducta más adecuada es:

a) Controlar con PAP y colposcopía cada 6 meses

b) Tratar con diatermocoagulación bipolar

c) Tratar con crioterapia

d) Realizar cono cervical con asa LEEP

e) Realizar tratamiento con láser

21) Una paciente de 25 años, con antecedente de haber iniciado su vida sexual a los 14 años y, desde entonces, mantener relaciones sexuales, con múltiples parejas, sin utilización de métodos de barrera, se realiza un PAP que es informado como lesión de alto grado. Además, se realiza tipificación de virus papiloma humano, que muestra serotipo de bajo grado. ¿Cuál es la conducta más adecuada?

a) Solicitar nuevo PAP en 6 meses

b) Solicitar nuevo PAP en 6 años

c) Realizar colposcopía y eventual biopsia

d) Realizar conización cervical

e) Realizar histerectomía

22) Un paciente de 28 años, fumador, consulta por aumento de volumen cervical. Al examen físico se palpa nódulo paratraqueal derecho, de 3 cm de diámetro y consistencia aumentada, que asciende con la deglución. ¿Cuál es el diagnóstico más probable?

a) Quiste tirogloso

b) Quiste branquial

c) Cáncer de laringe

d) Adenopatía metastásica

e) Nódulo tiroideo

23) Un paciente de 32 años, con antecedente de madre con cáncer de tiroides, por lo que se realiza una ecografía cervical, que muestra un nódulo tiroideo de 7 mm de diámetro y aspecto quístico. Su TSH y T4 libre son normales. ¿Cuál es la conducta más adecuada?

a) Realizar punción aspiración con aguja fina

b) Solicitar cintigrafía tiroidea

c) Solicitar captación de yodo radiactivo

d) Solicitar nueva ecografía en 6 meses

e) Realizar tiroidectomía

24) Una paciente de 34 años, tiene un embarazo de 35 semanas, con feto creciendo en el percentil 2, desde la semana 33, con Doppler fetal normal, en ese entonces. Se solicita un nuevo Doppler fetal de control, que no muestra alteraciones. La conducta más adecuada es:

a) Inducir el parto

b) Realizar cesárea

c) Solicitar perfil biofísico

d) Controlar semanalmente con el Doppler

e) Interrumpir a las 37 semanas

25) Un niño de 5 años presenta un exantema pruriginoso, desde hace 4 días, generalizado y pleomorfo, consistente en máculas, pápulas, vesículas, que inició en el cuero cabelludo y luego se extendió al tronco y las extremidades. ¿Cuál es el tratamiento más adecuado?

a) Aciclovir

b) Valaciclovir

c) Prednisona

d) Clorfenamina maleato

e) Talco mentolado

26) Un niño de 3 años presenta lesiones pruriginosas en la nariz y la cara de 3 días de evolución. Al examen físico se aprecia lo siguiente:

¿Cuál es el tratamiento más adecuado?

a) Curaciones con suero fisiológico

b) Curaciones con povidona yodada

c) Aciclovir oral por 5 días

d) Prednisona oral por 7 días

e) Flucloxacilina por 7 días

27) Un paciente de 58 años, fumador de 10 paquetes año, consulta por disnea, asociada a tos y expectoración mucosa. Los síntomas aumentan especialmente en relación a la actividad física y cuando presenta infecciones respiratorias. En su examen físico se auscultan escasas sibilancias bilaterales y espiración prolongada.

Se solicita una espirometría que muestra:

	Basal		Postbroncodilatador	
CVF	**5.928cc**	**100%**	**6.106cc**	**103%**
VEF1	**4.163cc**	**76%**	**5.040cc**	**92%**
VEF1/CVF		**65%**		**73%**

Su radiografía de tórax se muestra a continuación:

El diagnóstico más probable es:

a) Asma bronquial

b) Enfermedad pulmonar obstructiva crónica

c) Bronquiectasias

d) Bronquitis crónica

e) Enfermedad pulmonar intersticial difusa

28) Un hombre de 40 años consulta por disnea de esfuerzos de algunos años de evolución, que aparece con medianos esfuerzos, asociada a palpitaciones ocasionales. Al examen físico tiene edema de extremidades inferiores, FC: 75x', PA: 120/80 mmHg, murmullo pulmonar presente, con escasos crépitos bibasales y al examen cardíaco presenta un soplo sistólico de ubicación paraesternal, con segundo ruido desdoblado fijo. Se solicita un electrocardiograma, que muestra eje a +120°, fibrilación auricular, con un bloqueo completo de la rama derecha del haz de His. ¿Cuál es el diagnóstico más probable?

a) Comunicación interauricular

b) Ductus arteriosos persistente

c) Comunicación interventricular

d) Estenosis aórtica

e) Estenosis mitral

29) Un recién nacido de 2 días de vida, presenta aumento de volumen parietal izquierdo, que deforma la cabeza, limitado a la zona parietal, que no sobrepasa la línea media. ¿Cuál es la complicación más frecuente de la alteración descrita?

a) Fistulización a la piel

b) Osteomielitis

c) Disección de cuero cabelludo

d) Hiperbilirrubinemia

e) Abscedación

30) Una paciente de 23 años, consulta por malestar general y sensación febril de una semana de evolución, asociado a artralgias y palpitaciones. Al examen físico destaca glándula tiroides del doble del tamaño normal, muy dolorosa a la palpación, frecuencia cardiaca de 90 latidos por minuto y presión arterial de 120/80 mm Hg. Se solicitan exámenes que muestran TSH: 0,01 UI/L (valor normal: 0,3-4,5 UI/L), T4L: 1,9 ng/mL (valor normal: 0,6-1,7 ng/mL), captación de yodo radioactivo de 2% (valor normal: 20% a 30%). ¿Cuál es el tratamiento de elección en esta paciente?

a) Tiamazol

b) AINEs

c) Propiltiouracilo

d) Bloqueadores beta

e) Yodo radioactiivo en dosis terapéutica

31) Una paciente de 42 años es traída por sus hijos, dado que ha dejado de salir de la casa o solo lo hace acompañada, por tiempo breve y con deseos de regresar pronto. Evita algunos lugares como los estacionamientos subterráneos y los ascensores, ya que le producen una sensación desagradable. Recientemente presentó mucha angustia al pasar por un túnel, en el que gritaba descontroladamente. Teme estar volviéndose loca y se muestra preocupada por su situación. Como antecedente, el cuadro comenzó luego de sospechar una infidelidad del marido. El diagnóstico más probable es:

a) Trastorno delirante

b) Agorafobia

c) Episodio psicótico

d) Trastorno de angustia generalizada

e) Trastorno de pánico

32) Un recién nacido de 20 días de vida, cuyo embarazo no fue controlado y que tiene antecedente de haber nacido por parto vaginal en su casa, es traído por presentar secreción ocular bilateral, desde hace 5 días. Al examen físico se aprecia eritema conjuntival y escasa secreción bilateral. ¿Cuál es el agente etiológico más probable?

a) *Neisseria meningitidis*

b) *Neisseria gonorrhoeae*

c) *Streptococcus pneumoniae*

d) *Streptococcus agalactiae*

e) *Chlamydia trachomatis*

33) Un paciente de 68 años, con antecedente de diabetes mellitus tipo 2, consulta por disminución progresiva de la agudeza visual del ojo derecho. En su evaluación, tiene agudeza visual 20/20 en el ojo izquierdo y 15/20 en el ojo derecho. Su rojo pupilar demuestra una opacidad central con forma de estrella. ¿Cuál es el diagnóstico más probable?

a) Retinopatía diabética

b) Edema macular

c) Catarata

d) Glaucoma

e) Hemorragia vítrea

34) Un paciente de 76 años consulta por dolor lumbar derecho intenso, EVA; 9/10, de 6 horas de evolución, irradiado al flanco ipsilateral y asociado a fiebre, vómitos, hematuria y agitación psicomotora. Al examen físico presenta FC: 100x', con ritmo cardíaco irregular, en dos tiempos, PA: 120/70 mmHg y puñopercusión positiva a derecha. En sus exámenes se aprecian 100 glóbulos rojos por campo y 20 glóbulos blancos por campo, en el sedimento de orina. Destaca, además, electrocardiograma con fibrilación auricular y creatinina plasmática de 2,3 mg/dl. El diagnóstico más probable es:

a) Quiste renal complicado

b) Urolitiasis

c) Pielonefritis aguda

d) Obstrucción ureteral por coágulos

e) Embolia renal

35) Se realiza un estudio de cohortes que busca establecer la asociación entre la exposición a estrógenos y el cáncer de ovario. Luego de analizar los datos, se obtiene que el Odds Ratio es 1,3 con intervalo de confianza al 95% con valores entre 0,86 y 2,1. Con estos resultados se puede afirmar que:

a) Las mujeres expuestas a estrógeno tienen 1,3 veces más riesgo de presentar cáncer de ovario

b) Las mujeres expuestas a estrógeno tienen 30% más de riesgo de presentar cáncer de ovario

c) Existe una asociación entre el uso de estrógenos y el desarrollo de cáncer de ovario, pero no es significativa

d) Las mujeres que tienen cáncer de ovario estuvieron expuestas a un 30% más de estrógeno

e) Se prueba la asociación entre el uso de estrógenos y el desarrollo de cáncer de ovario, pero no es extrapolable

36) Una paciente de 53 años, en terapia de remplazo hormonal combinada oral, desde hace 6 meses, presenta metrorragia de 3 días de evolución, escasa. Su examen físico no tiene alteraciones y en la especuloscopía se aprecian restos de sangre en el orificio cervical externo. ¿Cuál es el diagnóstico más probable?

a) Atrofia endometrial

b) Pólipo endometrial

c) Hiperplasia endometrial

d) Cáncer de endometrio

e) Metrorragia disfuncional

37) Un paciente se hospitaliza hace 48 horas, por un traumatismo, secundario a un accidente de tránsito. Como antecedente, toma 1 botella de vino al día, sin llegar a la ebriedad. Al segundo día de ingreso presenta un cuadro de agitación psicomotora, desorientación temporoespacial, temblor y alucinaciones visuales zoomórficas. ¿Cuál es el tratamiento más adecuado?

a) Haloperidol

b) Lorazepam

c) Risperidona

d) Carbamacepina

e) Tiamina

38) Un paciente de 34 años, consulta por cuadro de 5 semanas de tos irritativa y expectoración que ha ido empeorando, agregándose disnea de medianos esfuerzos. Al examen físico se aprecia enflaquecido, con frecuencia respiratoria de 27 por minuto, frecuencia cardiaca de 90 por minuto, presión arterial de 100/70 mmHg y saturación de 92% con FiO2 ambiental. Examen pulmonar muestra crepitaciones, estertores y algunas sibilancias bilaterales. Se solicita radiografía que se muestra a continuación:

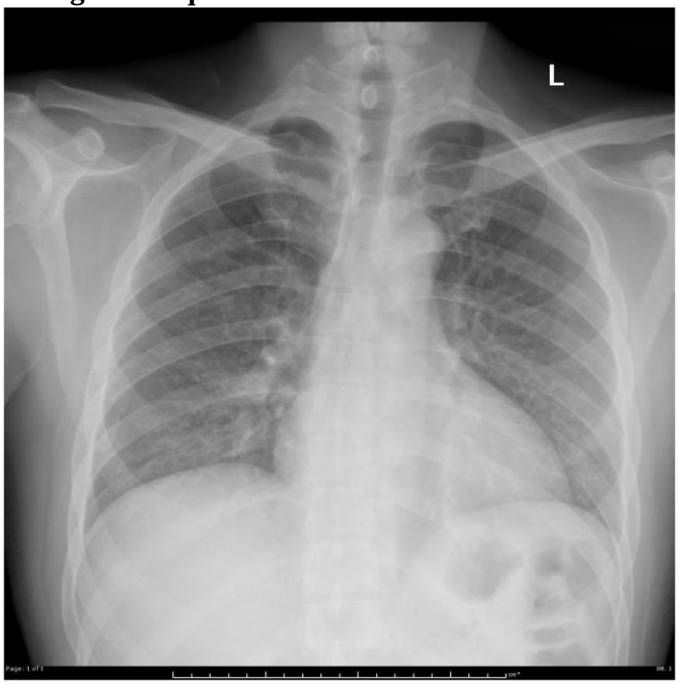

El diagnóstico más probable es:

a) Fibrosis pulmonar

b) Asma bronquial

c) Neumonitis viral

d) Neumonía por mycoplasma

e) Neumonía por *Pneumocystis jiroveci*

39) Una mujer de 18 años presenta traumatismo en la rodilla derecha, siendo diagnosticada de esguince de rodilla, el que se maneja con reposo y antiinflamatorios. Evoluciona con dolor persistente, por lo que consulta nuevamente. Se solicita una radiografía de rodilla que muestra reacción perióstica y compromiso de partes blandas. El diagnóstico más probable es:

a) Osteomielitis del fémur distal

b) Osteosarcoma osteogénico

c) Fractura del fémur distal, con callo óseo

d) Osteocondroma

e) Hematoma calcificado

40) Un recién nacido de 3 semanas de vida es hospitalizado por presentar apneas. La madre refiere tos frecuente de 2 semanas de evolución, intensa, que en ocasiones la hacen vomitar. ¿Cuál es el tratamiento farmacológico más adecuado?

a) Amoxicicilina

b) Azitromicina

c) Ceftriaxona

d) Oseltamivir

e) Aciclovir

41) Un niño de 16 años convulsiona al despertar, en la mañana siguiente de haber estado jugando videojuegos hasta tarde. Además, refiere mioclonías matinales frecuentes, desde hace algunos meses. Su examen físico es normal, al igual que su examen neurológico. ¿Cuál es el tratamiento de elección?

a) Suspender por completo los videojuegos

b) Ácido valproico

c) Carbamazepina

d) Melatonina en la noche

e) Diazepam si convulsiona nuevamente

42) ¿Cuál de las siguiente actividades o medidas de las garantías explícitas de salud (GES), está relacionado con la garantía de calidad?

a) Autorización sanitaria de los prestadores de salud

b) Acreditación de los prestadores de salud

c) Vigilancia del cumplimiento de plazos

d) Convenios entre ISAPRES y prestadores de salud

e) Subsidio estatal

43) Un niño de 10 años presenta, desde hace algunas semanas, una lesión en la cara lateral del índice derecho, dolorosa. Al examen físico se aprecia una lesión ulcerada, hiperqueratósica, con puntos negros en su superficie, la que se muestra en la siguiente imagen:

Fuente: https://www.dermrounds.com/

¿Cuál es el diagnóstico más probable?

a) Molusco contagioso

b) Melanoma

c) Panadizo

d) Verruga vulgar

e) Cuerpo extraño periungueal

44) Una paciente de 30 años, acude a su primer control de un embarazo de 10 semanas. Sus partos anteriores fueron eutócicos, con recién nacidos de término de 4 kilogramos. Entre sus exámenes de control trae un Elisa VIH que resultó negativo, hematocrito de 38%, glicemia de ayuno de 112 mg/dL y urocultivo negativo. Su examen físico es normal. ¿Cuál es la conducta más adecuada?

a) Solicitar test de tolerancia a la glucosa oral

b) Iniciar metformina oral

c) Repetir glicemia de ayuno

d) Repetir el urocultivo

e) Mantener el control embarazo normal

45) Una paciente de 60 años presenta cefalea, astenia, debilidad muscular y calambres en extremidades inferiores. Al examen físico se observa obeso, con PA: 170/100 mmHg, FC: 70 lpm y en sus exámenes destaca Na: 150 mEq/L, K: 2.6 mEq/L, Cl:100 mEq/L y TSH: 4.0 UI/L. La causa más probable de la hipertensión es:

a) Hipertensión renovascular

b) Feocromocitoma

c) Hipotiroidismo

d) Hiperaldosteronismo primario

e) Hipertensión esencial

46) ¿Cuál de las siguientes enfermedades corresponde con mayor probabilidad a una enfermedad laboral?

a) Dermatitis de contacto alérgica

b) Asma

c) Mesotelioma

d) Patología del manguito rotador

e) Cáncer de piel

47) Si se mejorara el tratamiento de una enfermedad crónica, y se mantiene la incidencia, ¿qué pasará con la prevalencia?

a) Aumenta

b) No se modifica

c) Disminuye

d) No se puede determinar

e) Depende de la enfermedad

48) Una mujer de 55 años se realiza una mamografía, como parte de un chequeo médico, que es informada como Birrads 4, por presencia de microcalcificaciones pleomorfas agrupadas. ¿Cuál es la conducta más adecuada?

a) Ecografía mamaria

b) Biopsia estereotáxtica.

c) Resonancia magnética

d) Control mamográfico en 6 meses

e) Biopsia excisional

49) Una paciente de 55 años, se realiza exámenes como parte de chequeo médico, que muestran GOT: 54 UI/L, GPT: 70 UI/L, GGT: 654 UI/L, FA: 455 UI/L, bilirrubina total: 1,0 mg/dl, albúmina: 3,7 g/dl y protrombinemia: 90%. ¿Cuál es el diagnóstico de sospecha?

a) Coledocolitiasis

b) Cirrosis biliar primaria

c) Colestasia por obstrucción neoplásica

d) Colangitis esclerosante primaria

e) Colangitis esclerosante secundaria

50) Mujer de 52 años presenta un cuadro de astenia, mialgias y artralgias generalizadas, con debilidad de las extremidades superiores. Refiere que despierta muy cansada, con dolores generalizados que limitan su actividad. Al examen físico presenta movilidad articular normal, con fuerzas conservadas, sin alteraciones sensitivas, ni artritis, pero con dolor a la palpación muscular en múltiples zonas. En sus exámenes presenta hemograma normal, VHS: 12 mm/h, PCR: 0,2 mg/dl, anticuerpos antinucleares positivos, en titulación 1/40, factor reumatoide: 26 UI/ml (VN: < 15 UI/mL) y anticuerpos anti-CCP: 13 UI/L (VN: < 8 UI/L). ¿Cuál es la conducta más adecuada?

a) Solicitar biopsia muscular

b) Indicar pregabalina y ejercicios de estiramiento muscular

c) Iniciar prednisona oral

d) Solicitar perfil ENA (antígenos nucleares extractables)

e) Iniciar metotrexato oral

51) Un paciente de 30 años presenta un cuadro de astenia y piel seca. Al examen se detecta un nódulo tiroideo, que se palpa de 15 mm de diámetro, en relación al lóbulo derecho. Se solicita TSH y T4 libre, que resultan normales. ¿Cuál es el examen de elección para continuar el estudio de esta paciente?

a) Ecografía cervical

b) Biopsia citológica por punción con aguja fina

c) Biopsia excisional

d) Cintigrafía tiroidea

e) Captación de yodo radiactivo

52) Una paciente de 56 años de edad presenta metrorragia abundante, que se maneja con legrado. Se envía a biopsia, que es informada, como hiperplasia endometrial compleja, sin atipías. ¿Cuál es la conducta más adecuada?

a) Controlar con ecografía en 6 meses

b) Solicitar resonancia magnética nuclear de pelvis

c) Iniciar progestágenos orales

d) Realizar histerectomía total

e) Iniciar estrógenos orales

53) Una paciente de 65 años consulta por disfagia ilógica, asociada a halitosis de reciente comienzo y regurgitación de alimentos recién ingeridos. ¿Cuál es el diagnóstico más probable?

a) Estenosis péptica del esófago distal

b) Divertículo de Zenker

c) Cáncer de esófago cervical

d) Cáncer de faringe

e) Acalasia esofágica

54) Un paciente de 32 años, presenta una trombosis venosa profunda femoropoplítea. Como antecedente, su abuelo falleció a los 85 años, por un accidente vascular encefálico y su padre tuvo un infarto agudo al miocardio a los 60 años. En sus exámenes destacan plaquetas: 140.000 por mm3, TTPA prolongado y VDRL (+). ¿Cuál es el diagnóstico más probable?

a) Déficit de antitrombina III

b) Déficit de factor VIII

c) Síndrome antifosfolípidos

d) Púrpura trombocitopénica trombótica

e) Enfermedad de Von Willebrand

55) Un paciente de 18 años consulta por dolor y aumento de volumen en la pantorrilla izquierda, en relación a un pequeño traumatismo. Se solicita un estudio Doppler de las extremidades inferiores, que muestra alteraciones del drenaje venoso profundo de la zona. En sus exámenes, se constata hematocrito: 38%, hemoglobina: 12,8 g/dl, plaquetas: 145.000 por mm3, blancos: 8.000 por mm3, TTPA 54 segundos, protrombina: 85%. ¿Cuál es el diagnóstico más probable?

a) Déficit de antitrombina III

b) Hemofilia A

c) Trombofilia por anticoagulante lúpico

d) Hemofilia B

e) Enfermedad de Von Willebrand

56) Un paciente de 58 años, diabético tipo 2 de larga data, mal controlado, consulta por dolor en las extremidades inferiores, de tipo urente y que es más intenso en la noche. Al examen físico se aprecia ausencia de la sensibilidad de las extremidades con el uso de monofilamento e importante disminución de los pulsos pedios. ¿Cuál es el examen más adecuado para confirmar el diagnóstico?

a) Estudio Doppler vascular de extremidades inferiores

b) Electromiografía

c) Resonancia magnética nuclear de columna lumbosacra

d) Angiografía aortofemoral

e) Pletismografía de volumen del pulso de extremidades inferiores

57) Un paciente esquizofrénico, recién diagnosticado, inicia tratamiento con risperidona 3 mg/día hace 5 días. Al tercer día, inicia un cuadro de disestesias en las extremidades inferiores, asociadas a angustia, inquietud y cambio continuo de posición. Se muestra muy incómodo y angustiado. ¿Cuál es el diagnóstico más probable?

a) Síndrome neuroléptico maligno

b) Distonía aguda

c) Disquinesia aguda

d) Acatisia

e) Hipomanía

58) Un paciente, con antecedente de rinitis alérgica, presenta obstrucción nasal marcada, asociada varios episodios de sinusitis en el último tiempo. Respira por la boca, por la obstrucción nasal. En la rinoscopía anterior, se visualizan numerosos pólipos en la mucosa, de aspecto pálido y brillante, que obstruyen completamente las fosas nasales. ¿Cuál es la conducta más adecuada?

a) Iniciar fluticasona tópica c/12 horas

b) Iniciar prednisona oral 1 mg/Kg/día por 7 días

c) Solicitar TAC de cavidades paranasales

d) Realizar cirugía endoscópica nasal

e) Solicitar niveles plasmáticos de inmunoglobulinas

59) Una mujer de 18 años sufrió un rapto al salir de la oficina, por dos desconocidos. Es encontrada por terceras personas en un sitio eriazo, con evidentes signos de haber sido abusada sexualmente, sin lesiones físicas. Fue trasladada al Servicio Médico Legal, donde se constató la violación. Sin embargo, ella no recuerda nada de lo sucedido, recordando solo cuando fue abordada por los desconocidos y luego cuando estaba en el Servicio Médico Legal. Ella se muestra muy preocupada, pero no logra recordar nada de lo que aconteció entremedio. ¿Cuál es el diagnóstico más probable?

a) Trastorno conversivo

b) Trastorno de estrés postraumático

c) Trastorno facticio

d) Trastorno adaptativo

e) Trastorno disociativo

60) Un recién nacido de 18 horas de vida, desarrolla ictericia hasta los muslos. Se solicitan niveles plasmáticos de bilirrubina que resulta 15,3 mg/dl, con fracción indirecta de 15 mg/dl. La madre es O-IV Rh positiva y el niño es B-I Rh negativo. ¿Cuál es el diagnóstico más probable?

a) Ictericia hemolítica por incompatibilidad de grupo clásico

b) Ictericia hemolítica por incompatibilidad Rh

c) Ictericia fisiológica

d) Hepatitis neonatal

e) Síndrome de Gilbert

61) Un niño de 5 semanas de vida presenta ictericia, que inició hace una semana. Se alimenta con lactancia materna exclusiva y no ha tenido otros síntomas. Se solicitan exámenes que muestran una bilirrubina total de 4,3 mg/dl y una bilirrubina directa de 3,6 mg/dl. ¿Cuál es el diagnóstico más probable?

a) Ictericia por lactancia materna

b) Síndrome de Gilbert

c) Atresia primaria de las vías biliares

d) Hipotiroidismo congénito

e) Hepatitis neonatal

62) Una mujer de 35 años desea embarazarse. Como antecedentes tiene hipertensión, resistencia a la insulina, hipotiroidismo y depresión. Está en tratamiento con enalapril, levotiroxina, sertralina y metformina, a lo que agregó ácido fólico 1 mg/día. ¿Cuál es el consejo preconcepcional más adecuado?

a) Disminuir la dosis de metformina

b) Aumentar la dosis de levotiroxina

c) Cambiar el enalapril por otro antihipertensivo

d) Suspender la sertralina

e) Aumentar la dosis de ácido fólico a 4 mg/día

63) Una paciente de 32 años, primigesta, cursando un embarazo de 32 semanas, consulta por metrorragia escasa. Su examen físico muestra PA: 120/70 mmHg, FC: 86x' y la especuloscopía se ven cuello cerrado, sin metrorragia actual. El monitoreo fetal no estresante resulta reactivo, con FCF basal de 144 lpm ¿Cuál es la conducta más adecuada?

a) Administrar betametasona 12 mg/día IM por dos veces

b) Inducir el parto con misoprostol

c) Realizar cesárea

d) Solicitar una ecografía obstétrica

e) Realizar un tacto vaginal

64) Una paciente de 21 años presenta rinorrea, congestión nasal, disnea, tos, con expectoración mucosa y sibilancias, que aparecen luego de realizar ejercicio y durante las infecciones respiratorias, siendo mayores en primavera. Su examen físico tiene frecuencia respiratoria 12x', frecuencia cardíaca 73x', PA: 120/70 mmHg, examen cardiopulmonar normal. Se solicitar un PEF, que resulta 580 L/min, que equivale al 100% del valor esperado. ¿Cuál de los siguientes es el examen más adecuado para proseguir con el estudio en esta paciente?

a) Prick test

b) TAC de tórax

c) Espirometría basal y postbroncodilatador

d) Prueba de eosinófilos nasales

e) Prueba de provocación bronquial

65) Un paciente de 35 años, en situación de calle, con antecedente poliadicciones, presenta un cuadro de 2 meses de evolución de tos con expectoración mucosa y mucopurulenta, en ocasiones hemoptoica, asociada a malestar general, disnea de esfuerzos, baja de peso y sensación febril. Al examen físico, está enflaquecido con peso 52 Kg, pálido, con edema de extremidades inferiores, T°: 37,2°C, FC: 87x', PA: 90/60 mmHg, FR: 15x'. Su examen pulmonar muestra crépitos bilaterales. Su hemograma muestra hematocrito: 32%, hemoglobina: 10,6 g/dl, leucocitos: 15.000 por mm3, VHS: 50 mm/h, PCR: 120 mg/L y elisa VIH negativo. Se realiza una radiografía de tórax, que se muestra a continuación:

Fuente: www.radiopaedia.org

¿Cuál es el examen de elección para proseguir con el estudio?

a) TAC de tórax

b) Videotoracoscopía

c) PPD

d) Baciloscopías de expectoración

e) Fibrobroncoscopía

66) Un hombre de 34 años presenta erección dolorosa, desde hace 8 horas. Al examen tiene erección completa, pero turgencia solo de los cuerpos cavernosos, con glande y cuerpos esponjosos blandos. ¿Cuál es la conducta inicial más adecuada?

a) Aplicar paños hielo en la zona genital

b) Realizar derivación cavernoesponjosa

c) Administrar atropina intracavernosa

d) Administrar analgésicos

e) Administrar fenilefrina intracavernosa

67) ¿Cuál de las siguientes vacunas optativas se puede se puede recomendar a un niño de 2 meses?

a) Virus hepatitis A

b) Varicela

c) Neumocócica polisacárida

d) Influenza

e) Rotavirus

68) Un hombre de 42 años presenta dolor en el hombro derecho, de dos semanas de evolución, que inició en relación a un partido de tenis y que limita sus actividades, en especial, los movimientos de abducción y elevación. Al examen físico tiene dolor a la palpación subacromial, con dolor a la abducción y elevación del hombro, que dificulta estos movimientos, por sobre 80°. Se solicitan radiografías de hombro, que muestran esclerosis del acromion y leve ascenso de la cabeza humeral. El diagnóstico más probable es:

a) Tendinitis cálcica

b) Pinzamiento subacromial

c) Rotura completa del tendón del supraespinoso

d) Capsulitis adhesiva

e) Tendinitis bicipital

69) Un paciente de 78 años consulta por gonalgia derecha intensa, que impide la marcha, asociada a aumento de volumen. Al examen físico presenta edema, eritema y aumento de la temperatura local, con signos de derrame articular. La conducta más adecuada es:

a) Iniciar antibióticos endovenosos

b) Solicitar factor reumatoide, ANA y ácido úrico

c) Iniciar AINEs

d) Realizar artrocentesis diagnóstica

e) Solicitar resonancia magnética nuclear de rodilla

70) Un paciente de 36 años se hace una endoscopía digestiva alta, que muestra test de ureasa positiva para *Helicobacter pylori*. Como antecedente, tuvo una hemorragia digestiva alta hace 2 años, por una úlcera duodenal. ¿Cuál es la conducta más adecuada?

a) Repetir la endoscopía digestiva alta

b) Erradicar *Helicobacter pylori*

c) Solicitar el test del aliento con úrea-C14

d) Iniciar antihistamínicos H2

e) Indicar omeprazol por 6 meses

71) Un niño recibe sus vacunas a los 2 meses. Algunas horas después evoluciona con decaimiento, hiporreactividad, hipotonía, fiebre de 37,7°C, seguido de convulsiones generalizadas, autolimitadas, con palidez y llene capilar menor a 1 segundo. El cuadro dura dos horas y luego se recupera por completo. ¿Qué componente de la vacuna es causante de esta reacción, con mayor probabilidad?

a) Toxoide tetánico

b) Toxoide diftérico

c) VPO

d) VHIB

e) Pertusis celular

72) Un lactante de 5 meses presenta un cuadro de tos y coriza, asociada a fiebre hasta 38,5°C. Al día siguiente evoluciona con dificultad respiratoria, taquipnea, retracción subcostal y subcostal. Al examen físico tiene FR: 70x', uso de musculatura accesoria, sibilancias inspiratorias y espiratorias difusas e intensas, más cianosis perioral. ¿Cuál es el agente etiológico más probable?

a) Virus respiratorio sincicial

b) *Bordetella pertusis*

c) Virus influenza

d) Virus parainfluenza

e) Neumococo

73) Un paciente de 45 años presenta un cuadro de 2 semanas de dificultades para mover las extremidades derechas. Los síntomas comenzaron en relación a un accidente de tránsito que él presenció. En su examen se aprecia que al caminar arrastra aparatosamente la pierna derecha y se constata tono muscular y reflejos normales, por lo que se descarta patología orgánica. El diagnóstico más probable es:

a) Trastorno conversivo

b) Trastorno disociativo

c) Trastorno de somatización

d) Trastorno facticio

e) Trastorno dismórfico corporal

74) Un niño de 3 años y 2 meses, hijo único, de padres no consanguíneos, está en terapia de lenguaje, desde hace 6 meses, sin mayores logros. Acude al jardín infantil y el padre lo describe como tímido y poco sociable. Además, tiene un juguete que hace ruido, con el que juega solo. Su desarrollo motor es normal. El diagnóstico más probable es:

a) Privación social

b) Hipoacusia

c) Discapacidad intelectual

d) Trastorno por déficit atencional, sin hiperactividad

e) Trastorno del espectro autista

75) Un paciente de 78 años, IMC: 32, presenta alteraciones de la memoria, desde hace 2 años, que han progresado, asociado a desconcentración e hipersomnia. ¿Cuál es el diagnóstico de elección para iniciar el estudio?

a) Electrocardiograma

b) Ecocardiograma

c) Polisomnografía

d) RMN de cerebro

e) TAC de cerebro

76) ¿Cuál de los siguientes hallazgos del examen físico sugieren un trastorno de conducta alimentaria en una adolescente?

a) IMC de 20

b) Hipertrofia de las parótidas

c) Telangiectasias periorales

d) Pulso dicroto

e) Hiperpigmentación areolar

77) Una paciente de 26 años consulta por dolor mamario bilateral, de 3 semanas de evolución. Su FUR fue hace 12 días. Al examen físico tiene galactorrea bilateral, sin nódulos. ¿Cuál es el examen más adecuado para proseguir el estudio en esta paciente?

a) Resonancia magnética de mama

b) Ecografía mamaria

c) Prolactinemia

d) Niveles de gonadotropina coriónica

e) Resonancia magnética de silla turca

78) Una paciente de 28 años, con antecedente de IMC: 29 y resistencia a la insulina, usuaria de DIU desde hace 5 años, presenta reglas abundantes y dismenorrea, por lo que solicita cambiar a anticoncepción oral. ¿Cuál de las siguientes opciones es la de elección?

a) Etinilestradio 0,02 mg, más drospirenona 3 mg

b) Etinilestradio 0,03 mg, más gestodeno 75 ug

c) Etinilestradio 0,03 mg, más dienogest 3 mg

d) Estradiol 2 mg, más dienogest 2 mg

e) Gestodeno 75 ug

79) Una paciente de 30 años, multípara de 2, con antecedente de hipertensión arterial en tratamiento, es usuaria de DIU desde hace 8 años y presenta hipermenorrea y dismenorrea de 8 meses de evolución, por lo que quiere cambiar de método anticonceptivo. ¿Cuál de las siguientes opciones es de elección?

a) DIU medicado con progestágeno

b) Anticonceptivos orales combinados

c) Anillo vaginal combinado

d) Progestágenos inyectables cada 3 meses

e) Estrógeno solo

80) Un hombre de 70 años, consulta por una lesión en la mano derecha, que apareció hace 6 meses y que ha crecido progresivamente. Es dolorosa y se ulcera y sangra con facilidad. Al examen físico se aprecia una lesión escamosa, ulcerada, de 2 cm de diámetro. Como antecedente, trabajó por 20 años, como minero, en la región de Tarapacá. El diagnóstico más probable es:

a) Carcinoma espinocelular

b) Carcinoma basocelular

c) Melanoma maligno

d) Granuloma piógeno

e) Queratosis actínica

81) Una paciente de 29 años, cursando un embarazo de 28 semanas, se realiza una prueba de tolerancia a la glucosa oral, que muestra glicemia basal de 86 mg/dl y glicemia poscarga de 139 mg/dl. ¿Cuál es la conducta más adecuada?

a) Repetir la prueba de tolerancia a la glucosa a las 32 semanas

b) Iniciar metformina

c) Iniciar dieta hipoglucídica

d) Iniciar insulina

e) Mantener el control normal del embarazo

82) Un paciente de 68 años, fumador y dislipidémico, en tratamiento con lavastatina y aspirina, comienza hace 2 meses con angina de pecho persistente, pero estable. ¿Qué fármaco es recomendable agregar?

a) Amlodipino

b) Dinitrato de isosorbide

c) Carvedilol

d) Enalapril

e) Hidroclorotiazida

83) Una paciente de 20 años, en tratamiento con isotretinoína, desde hace 10 días, por acné, consulta por dolor abdominal, asociada a malestar general y astenia, a lo que se ha agregado ictericia y orinas oscuras. En su examen físico se aprecia ictericia de piel y mucosas y su abdomen se palpa bando, doloroso en epigastrio e hipocondrio, con hígado palpable 3 cm por debajo del reborde costal. Sus pruebas hepáticas resultan GOT: 328 UI/L, GPT: 459 UI/L, bilirrubina: 1,8 mg/dl, FA: 80 UI/L, GGT: 92 UI/L, protrombinemia: 80%.

Además, se solicita serología que muestra IgG(+)VHA, IgM(-)VHA, Antígeno VHBs(-), Anticuerpos totales antiHBVc(+). Anticuerpos anti-VHC y marcadores de autoinmunidad pendientes. El diagnóstico más probable es:

a) Hepatitis A

b) Hepatitis B

c) Hepatitis C

d) Hepatitis por drogas

e) Hepatitis autoinmune

84) Un hombre de 30 años presenta pirosis frecuente, por lo que se solicita una endoscopía digestiva alta, que muestra una esofagitis por reflujo, grado A. Se inician inhibidores de la bomba de protones por 6 meses. Al control refiere buena respuesta, sin embargo, los síntomas recurren al suspender el tratamiento. La conducta más adecuada es:

a) Repetir la endoscopía digestiva alta

b) Solicitar pH-metría esofágica

c) Indicar inhibidores de la bomba de protones

d) Solicitar manometría esofágica

e) Cambiar a antihistamínicos H2

85) Una paciente de 54 años consulta por un cuadro de 6 meses de evolución de disuria, polaquiuria y dolor abdominal bajo. Sus urocultivos repetidos han resultado negativos. Al examen físico tiene mucosa vaginal seca y pálida. ¿Cuál es la conducta más adecuada?

a) Iniciar terapia de reemplazo hormonal oral

b) Solicitar cistoscopía

c) Solicitar ecografía transvaginal

d) Indicar estrógenos tópicos

e) Iniciar antimicóticos orales

86) Un paciente de 78 años, diabético, en tratamiento con glibenclamida, presenta convulsiones tónico-clónicas subintrantes hace algunos minutos. Hace 3 días se realizó control de exámenes, con glicemia de 185 mg/dl y electrolitos plasmáticos dentro de rangos normales. ¿Cuál es la causa más probable de sus convulsiones?

a) Hipomagnesemia

b) Hipernatremia

c) Hipoglicemia

d) Hipocalcemia

e) Cetoacidosis

(nota: **subintrante** significa que comienza una nueva crisis, antes de recuperarse por completo de la anterior)

87) Un paciente de 56 años, fumador de 20 paquetes año, consulta por disnea progresiva de 2 meses de evolución, asociada a tos irritativa y compromiso del estado general. Sus signos vitales son FC: 88x', PA: 130/80 mmHg, saturación 93% a FiO2 ambiental y al examen pulmonar presenta matidez y crépitos en la base derecha. Se solicita una radiografía de tórax, que muestra un derrame pleural moderado, a derecha, el que se confirma con la TAC de tórax. Se realiza toracocentesis, que da salida a un líquido pleural opalescente, con LDH: 700 UI/L, mayor a 0,6 en relación a la LDH plasmática y proteínas mayores a 0,5, en relación a las proteínas plasmáticas, con 40 células por mm3, 90% de mononucleares, ADA: 24 UI/L y citología negativa. ¿Cuál es el examen más adecuado para proseguir el estudio?

a) Biopsia pulmonar por videotoracoscopía

b) Broncoscopía con biopsia pulmonar

c) PET-TC

d) Biopsia pleural por videotoracoscopía

e) Broncoscopía con lavado bronquioalveolar

88) Un recién nacido es hijo de madre con hipotiroidismo, secundario a tratamiento con yodo radiactivo, por enfermedad de Basedow Graves, hace varios años. ¿Cuál es la conducta más adecuada para con el recién nacido?

a) Esperar el resultado del tamizaje de hipotiroidismo neonatal

b) Solicitar TSH y T4 libre a las 48 horas de vida

c) Solicitar TSH y T4 libre al nacer

d) Realizar ecografía tiroidea

e) Solicitar anticuerpos antitiroideos a los 15 días de vida

89) Un paciente de 35 años ha presentado 6 episodios, en el último año, de litiasis renal por cálculos cálcicos. ¿Qué alteración endocrinológica puede ser causante de esto?

a) Hipercortisolismo

b) Hipocortisolismo

c) Hiperprolactinemia

d) Hiperparatiroidismo

e) Hipoparatiroidismo

90) Un paciente de 42 años sufre un accidente automovilístico, resultado con múltiples traumatismos. Al examen físico tiene movilidad de las extremidades inferiores, sin signos de fractura y examen genital con uretrorragia. Las radiografías confirman una fractura de pelvis estable. ¿Cuál es el examen más adecuado para proseguir el estudio?

a) Pielografía de eliminación endovenosa

b) Uretrocistografía retrógrada

c) Cistoscopía

d) TAC de pelvis

e) Resonancia magnética nuclear de pelvis

RECONSTRUCCIÓN EUNACOM DICIEMBRE 2019

Dr. Guillermo Guevara Aliaga

SEGUNDA PARTE

Pregunta 181) ¿Cuáles de las siguientes afirmaciones son verdadera?

a) MedLaw entrega una completa asesoría jurídica para médicos.

b) MedLaw entrega un servicio contable excelente.

c) MedLaw cuenta con un seguro de mala práctica médica de la mejor compañía de seguros de Chile.

d) MedLaw entrega un servicio de calidad y personalizado.

e) En www.medlaw.cl/informacion-y-educacion puedo encontrar información clara y completa sobre el sistema tributario chileno

RC: Todas son verdaderas.

Más información en www.medlaw.cl/

http://www.drguevara.cl/curso-practico/

http://www.drguevara.cl/cursos-y-precios/

91) Un paciente de 68 años, diabético de larga data, fumador, presenta pérdida brusca de la visión del ojo derecho, sin dolor. ¿Cuál es el diagnóstico más probable?

a) Infarto occipital

b) Desprendimiento de retina

c) Hemorragia vítrea

d) Degeneración macular

e) Edema macular

92) Se busca la asociación entre distintos parámetros con el cáncer de tiroides, en un estudio de caso – control, con el Odds Ratio (OR), más un intervalo de confianza (IC) al 95%, obteniéndose los resultados hipotéticos que se muestran a continuación. ¿Qué factor es más importante en esta asociación?

a) Antecedentes familiares: OR: 1,88 ; IC [0,56 – 4,01]

b) Edad: OR: 2,6 ; IC [0,95 – 3,17]

c) Sexo masculino: OR: 0,56 ; IC [0,33 – 0,87]

d) Tiroiditis de Hashimoto: OR: 4,6 ; IC [0,7 – 6,2]

e) Exposición a radiación: OR: 1,89 ; IC [1,0 – 3,01]

93) Un paciente de 38 años, obesa, en tratamiento con antifúngicos orales desde hace 2 meses por onicomicosis, consulta por un cuadro de 7 días de evolución de prurito, ictericia y acolia, sin dolor abdominal. En su examen físico se aprecia ictérico, afebril, con FC: 70x', PA: 110/70 mmHg, con abdomen blando, depresible. Se solicitan pruebas hepáticas, que muestran un patrón colestásico y la ecografía abdominal demuestra vesícula biliar con barro biliar y colédoco de 10 mm diámetro. ¿Cuál es el diagnóstico más probable?

a) Coledocolitiasis

b) Colestasia farmacológica

c) Colangitis aguda

d) Colestasia por esteatosis hepática

e) Colelitiasis

94) En un estudio se realiza la validación y estandarización de las encuestas a aplicar. ¿Qué tipo de sesgo se busca evitar?

a) Sesgo de memoria

b) Sesgo de información

c) Sesgo de confusión

d) Sesgo de notificación

e) Sesgo del entrevistador

95) Una paciente de 42 años, que 2 meses después de un quiebre conyugal, evoluciona con un cuadro de delirio de persecución y alucinaciones auditivas, asociado a marcada tristeza, anhedonia, irritabilidad y culpa patológica. Como antecedentes psiquiátricos, ella sufrió una depresión postparto y uno de sus tíos está en tratamiento con litio. ¿Cuál es el diagnóstico más probable?

a) Depresión psicótica

b) Trastorno adaptativo mixto

c) Trastorno esquizoafectivo

d) Esquizofrenia

e) Trastorno esquizoide

96) Un paciente de 35 años, colecistectomizado hace 6 meses por vía laparoscópica, consulta por dolor epigástrico, progresivo, que inició hace 24 horas y que se ha asociado a ictericia y acolia. Al examen físico está afebril, con FC: 80x' y PA: 120/76 mmHg y se aprecia dolor a la palpación del hemiabdomen superior e ictericia de piel y mucosas. Se solicitan pruebas hepáticas que muestran GOT: 45 UI/L, GPT: 52 UI/L, FA: 430 UI/L, GGT: 566 UI/L, bilirrubina de 6,4 mg/dl y TP: 88%. ¿Cuál es el examen de elección para establecer el diagnóstico?

a) TAC de abdomen

b) Ecografía abdominal

c) Resonancia magnética nuclear abdominal

d) Colangioresonancia

e) Colangiopancreatografía retrógrada endoscópica

97) Una paciente de 52 años consulta por dolor abdominal de 12 horas de evolución, intenso, de localización epigástrica e irradiado a los flancos, que se asocia a vómitos y orinas oscuras. Además, ha presentado fiebre hasta 39°C y aumento del dolor abdominal, en especial en el hemiabdomen superior. Al examen físico tiene ictericia de escleras, piel y mucosas, PA: 90/60 mmHg y FC: 110x'. Se realiza una ecografía abdominal que muestra colédoco de 11 mm de dilatación y litiasis múltiple en la vesícula biliar. ¿Cuál es la conducta más adecuada?

a) Realizar colecistectomía laparoscópica

b) Realizar colecistectomía abierta más coledocostomía

c) Solicitar colangioresonancia magnética nuclear

d) Solicitar TAC de abdomen y pelvis

e) Realizar drenaje endoscópico de la vía biliar

98) Un paciente de 55 años, está hospitalizado por una pancreatitis aguda, de 10 días de evolución. Presenta un cuadro de fiebre, malestar general y taquipnea de 1 día de evolución. ¿Qué conducta es más adecuada?

a) Solicitar radiografía de tórax

b) Solicitar TAC de abdomen y pelvis

c) Realizar laparoscopía exploradora

d) Solicitar angioTAC de tórax

e) Realizar colangiopancreatografía retrógrada endoscópica

99) Una niña de 3 años, en tratamiento con amoxicilina, desde hace 9 días, por una amigdalitis, evoluciona con fiebre y aparición de un exantema morbiliforme generalizado, con lesiones en diana y úlceras en las mucosas oral, rectal y vaginal. ¿Cuál es el diagnóstico más probable?

a) Urticaria

b) Gingivoestomatitis herpética

c) Síndrome de Steven Johnson

d) Enfermedad de Kawasaki

e) Mononucleosis infecciosa

100) Un paciente de 24 años mantiene relación sexual casual hace 7 días, con penetración vaginal, sin protección evolucionando con disuria, sin otros síntomas. Al examen físico y genital, no hay alteraciones. ¿Cuál es el agente etiológico más probable?

a) Mycoplasma genitalium

b) Ureaplasma urealyticum

c) Chlamydia trachomatis

d) Trichomona vaginalis

e) Escherichia coli

101) Una paciente de 56 años presenta incontinencia urinaria, con escapes de orina, en grandes cantidades, precedidos por deseos incontrolables de orinar. En ocasiones, también presenta escapes de orina en la noche. Al examen no presenta pérdida de orina con la maniobra de Valsalva y no tienen otras alteraciones. Sus urocultivos son negativos y su sedimento de orina es normal. Se solicita una ecografía que muestra vejiga de paredes delgadas, sin cálculos ni residuo postmiccional significativo. El tratamiento más adecuado es:

a) Iniciar tamsulosina

b) Iniciar oxibutinina

c) Realizar cistoscopía

d) Realizar suspensión uretral con cinta transvaginal

e) Indicar ejercicios de kinesioterapia pélvica

102) Una mujer de 24 años, primípara, en trabajo de parto avanzado. Se produce desprendimiento de la cabeza fetal, sin embargo, no se produce la rotación de la cabeza, ni el descenso de los hombros. ¿Cuál es la conducta más adecuada?

a) Pivotear la cabeza

b) Realizar compresión de la región suprapúbica (maniobra de Kristeller)

c) Rotar el hombro hacia anterior

d) Realizar hiperflexión de las caderas (maniobra de McRoberts)

e) Realizar fórceps

103) Una paciente de 34 años, multípara, embarazada de 36 semanas, presenta pérdida de líquido abundante por los genitales, hace una hora. La especuloscpía muestra cuello cerrado, con salida de líquido y la ecografía obstétrica muestra disminución del líquido amniótico, con presentación cefálica. El registro no estresante es reactivo. ¿Cuál es la conducta más adecuada?

a) Mantener conducta expectante

b) Administrar corticoides

c) Interrumpir el embarazo

d) Esperar 24 horas para inicio espontáneo del trabajo de parto

e) Administrar antibióticos

104) Una paciente de 27 años, cursando un embarazo de 32 semanas, consulta por dinámica uterina, con contracciones dolorosas 2 en 10 minutos, que no han cedido al uso de antiespasmódicos, ni al de nifedipino. Al examen físico presenta temperatura 38,0 grados Celsius, PA: 120/80 mmHg, FC: 80x'. Su tacto vaginal tiene un cuello cerrado, duro y posterior. El monitoreo fetal muestra latidos a 145x'. Se solicita un hemograma muestra glóbulos blancos: 11.000 por mm3. ¿Cuál es la conducta más adecuada?

a) Dejar a evolución espontánea

b) Solicitar perfil biofísico

c) Realizar cesárea

d) Realizar amniocentesis

e) Administrar tocolíticos de segunda línea

105) Una paciente de 28 años, cursa un embarazo de 32 semanas por amenorrea, sin controles obstétricos previos. Consulta por pérdida de líquido amniótico por genitales. Al examen físico presenta temperatura 38,5 grados Celsius, PA: 120/80 mmHg, FC: 110x'. La especuloscopía muestra salida de líquido por el orificio cervical, con pH: 7. Su tacto vaginal tiene un cuello cerrado, duro y posterior. El monitoreo fetal muestra frecuencia cardíaca fetal de 180 latidos por minuto. La ecografía obstétrica, que muestra oligoamnios y peso fetal de 1.100 gramos, equivalente a un embarazo de 29 semanas. ¿Cuál es la conducta más adecuada?

a) Interrumpir el embarazo

b) Administrar corticoides y antibióticos y mantener una conducta expectante

c) Solicitar Doppler materno-fetal

d) Realizar amniocentesis

e) Realizar amnioinfusión, con surfactante intramniótico

106) Una paciente de 58 años, consulta por metrorragia de 3 días evolución. Su examen ginecológico demuestra escasa metrorragia, que proviene del OCE, sin otras alteraciones. Sus mamografías y PAP son normales y fueron realizados hace menos de un año. Se realiza una ecografía transvaginal, que muestra endometrio de 3 mm, sin masas, ni otras alteraciones. ¿Cuál es la conducta más adecuada?

a) Realizar colposcopía

b) Controlar con una ecografía en 3 meses

c) Realizar legrado

d) Iniciar terapia de reemplazo hormonal combinada

e) Realizar biopsia de endometrio

107) Una paciente embarazada de 10 semanas, se realiza una glicemia de ayuno en su control del embarazo, que resulta 130 mg/dl. ¿Cuál es el diagnóstico más probable?

a) Glicemia normal para el embarazo

b) Intolerancia a la glucosa oral

c) Diabetes mellitus gestacional

d) Diabetes mellitus pregestacional

e) Resistencia a la insulina

108) Una paciente de 28 años acude a la clínica de fertilidad. Presenta reglas irregulares, que ocurren cada 2 a 3 meses. Al examen físico se observa obesa y tiene hirsutismo y acné, sin alteraciones en el examen ginecológico. Se solicita prueba de HOMA, que resulta 2,1 (VN: < 2,6) y se realiza una ecografía transvaginal que muestra útero normal, con ovarios poliquísticos. ¿Cuál es el tratamiento más adecuado para lograr la fertilidad en esta paciente?

a) Espironolactona

b) Análogos de la GnRH

c) Citrato de clomifeno

d) Metformina

e) Progesterona

109) Una paciente de 31 años, entra en trabajo de parto a las 38 semanas y al examinarla se constatan 3 contracciones uterinas en 10 minutos y su tacto vaginal muestra 5 cm de dilatación cervical, membranas íntegras y presentación cefálica, en espinas -1. El registro de la frecuencia cardiaca fetal está dentro de rangos normales. Se la evalúa a las 3 horas, manteniéndose sin cambios obstétricos. La conducta de elección es:

a) Mantener una conducta expectante por 1 hora y reevaluar

b) Administrar misoprostol

c) Realizar cesárea

d) Realizar rotura artificial de membranas y administrar anestesia epidural

e) Administrar oxitocina endovenosa en goteo

110) Un niño de 18 meses presenta dolor de garganta y fiebre de 2 días de evolución de hasta 39,0°C, asociado a irritabilidad, malestar general y secreción conjuntival bilateral. Al examen físico, además, se observa faringe eritematosa exudado amigdalino bilateral y se palpan adenopatías cervicales anteriores. El agente etiológico más probable es:

a) *Staphilococcus aureus*

b) *Streptococcus pyogenes*

c) Metaneumovirus

d) Adenovirus

e) Virus de Ebstein Baar

111) Niño de 12 años, obeso, refiere dolor de 3 meses en cadera izquierda y claudicación progresiva, que actualmente impide la marcha. Al examen físico presenta dolor a la rotación interna y externa de la cadera izquierda. Se realiza radiografía AP pelvis y caderas, que se muestra a continuación:

Fuente: www.radiopaedia.org

El diagnóstico es:

a) Displasia del desarrollo de la cadera

b) Epifisiolisis

c) Fractura del cuello femoral

d) Osteomielitis del extremo proximal del fémur

e) Necrosis avascular de la cabeza femoral

112) Un recién nacido de término, de 5 días de vida, aún no ha eliminado meconio. Además, presenta irritabilidad, vómitos postprandiales frecuentes y distensión abdominal. Al examen tiene ano permeable y se realiza un enema baritado, que muestra colon proximal dilatado y colon distal estrecho. El examen más adecuado para confirmar el diagnóstico es:

a) TAC abdominal

b) Colonoscopía

c) Test del sudor

d) Biopsia por succión

e) Cariograma

113) Un paciente de 18 años, asintomático, acude a control médico, para evaluación para realizar deporte. Se encuentra asintomática y en su examen físico se pesquisa la presencia de un soplo sistólico de intensidad III/VI en la zona paraesternal izquierda. Su electrocardiograma es normal.

¿Cuál es el diagnóstico más probable?

a) Comunicación interauricular

b) Estenosis aórtica

c) Comunicación interventricular

d) Estenosis pulmonar

e) Ductus arterioso persistente

114) Un paciente de 85 años, institucionalizado por una demencia tipo Alzheimer y que es portador de sonda Foley a permanencia, que se cambia cada 30 días. Al momento de cambiarle la sonda, se observan orinas turbias, por lo que se realiza un urocultivo, que resulta positivo para Escherichia coli sensible solo a nitrofurantoína, gentamicina e imipenem. El paciente está asintomático, afebril, sin mayor confusión de la habitual. ¿Cuál es la conducta más adecuada?

a) Iniciar nitrofurantoína v.o.

b) Iniciar gentamicina i.m.

c) Iniciar imipenem e.v.

d) Observar evolución, sin necesidad de retirar la sonda

e) Cambiar la sonda, sin necesidad de antibióticos

115) Un paciente de 40 años, con antecedente de infección crónica por VIH, diagnosticado hace 4 años, consulta por diarrea de 3 meses, de tipo acuoso, sin fiebre, asociado a dolor abdominal y baja de peso. Al examen físico está afebril, tiene algorra y presenta abdomen blando, depresible, levemente doloroso a la palpación, sin signos peritoneales. ¿Cuál es el agente etiológico más probable?

a) *Salmonella typhi*

b) *Clostridium difficile*

c) *Criptococcus sp.*

d) Microsporidium

e) *Toxoplasma gondii*

116) Una paciente de 66 años se realiza una densitometría ósea que muestra un T score de -3,5 DS en cadera izquierda y -2,8 en la columna lumbar a la altura de la vértebra L4. Trae además una glicemia, un perfil bioquímico y perfil lipídico, todos dentro de rangos normales. Mide 1,68 metros y pesa 49 kilos, ¿Cuál es la conducta más adecuada para esta paciente?

a) Indicar calcio y vitamina D vía oral

b) Indicar una carga de vitamina D vía oral

c) Administrar calcitonina intranasal

d) Indicar bifosfonatos vía oral o endovenosa

e) Iniciar terapia de reemplazo hormonal con estrógenos más progestágenos por vía oral

117) Un paciente de 50 años, con antecedente de infección de VIH de varios años, consulta por una lesión perianal, de larga data, sin tendencia a la cicatrización, que en ocasiones se ulcera y sangra. Al examen físico se aprecia una lesión ulcerada, de consistencia aumentada, de 3 cm de diámetro, bordes cartográficos y que se introduce por el orificio anal. ¿Cuál es el diagnóstico más probable?

a) Sífilis

b) Enfermedad de Cröhn

c) Carcinoma epidermoide

d) Melanoma

e) Linfogranuloma venéreo

118) Paciente de 58 años, con antecedente de diabetes mellitus, hipertensión y fumador de 40 paquetes año, consulta por un cuadro de tres semanas de evolución de dolor epigástrico opresivo, asociado a disnea y palpitaciones regulares, que lo obligan a detenerse cada 100 metros de caminata y ceden con el reposo. En el examen físico, su presión arterial es 140/90 mmHg, frecuencia cardiaca de 80 latidos por minuto regular. El diagnóstico más probable es:

a) Angina crónica de reciente comienzo

b) Fibrilación auricular paroxística

c) Isquemia cardiaca con arritmia supraventricular

d) Tromboembolismo pulmonar

e) Insuficiencia cardíaca postinfarto

119) Un paciente de 50 años asintomático se realiza pruebas hepáticas como parte de un chequeo médico, que muestran una SGOT: 332 UI/L y SGPT: 210 UI/L, con bilirrubina de 1,5 mg/dl. No refiere hábitos tóxicos. Como antecedente, tuvo un hemoperitoneo traumático el año 1992, que requirió de transfusiones. ¿Qué examen se debe solicitar ante la sospecha diagnóstica?

a) Antígeno de superficie

b) IgM para VHA

c) Test de HOMA

d) TAC de abdomen

e) Anticuerpos totales contra VHC

120) Una niña de 13 meses de edad, desde hace 4 meses ha detenido su crecimiento. Además, presenta deposiciones frecuentes y disgregadas, con tendencia al meteorismo. En sus exámenes destaca anemia ferropénica. ¿Cuál es el examen de elección para iniciar el estudio?

a) Anticuerpos IgA antiendomisio

b) Cuantificación de inmunoglobulinas

c) Test del sudor

d) Colonoscopía

e) 17 – OH – progesterona

121) Un paciente de 56 años, diabético, hospitalizado en su quinto día, por un síndrome nefrótico, presenta un cuadro de disnea y dolor torácico, por lo que se realiza una radiografía de tórax, la que muestra un derrame pleural derecho. Se realiza la punción pleural, dado salida a un líquido pleural de aspecto hemorrágico, con LDH: 650 UI/L, células 80% de polimorfonucleares, 20% de mononucleares, ADA: 30 UI/L. ¿Cuál es el diagnóstico más probable?

a) Derrame paraneumónico

b) Trasudado por hipoalbuminemia

c) Empiema

d) Tromboembolismo pulmonar

e) Derrame pleural canceroso

122) Un paciente de 69 años, con antecedente de diabetes e hipertensión, en tratamiento con aspirina, losartán, amlodipino, hidroclorotiazida y metformina, consulta por sensación de hinchazón y molestias en las extremidades inferiores. Al examen físico, tiene edema de extremidades inferiores. ¿Cuál es la conducta más adecuada?

a) Suspender el amlodipino

b) Aumentar la dosis de hidroclorotiazida

c) Disminuir la dosis de metformina

d) Suspender el losartán

e) Aumentar la dosis de aspirina

123) Un paciente de 71 años, con antecedente de hipertensión arterial y diabetes, en tratamiento con enalapril, metformina, aspirina, nifedipino e hidroclorotiazida consulta por disnea de esfuerzos, que aparece al caminar 2 cuadras. Al examen físico, se palpa el choque de la punta desplazado 2 cm hacia lateral y se ausculta ritmo cardíaco regular, en tres tiempos, con presencia de un tercer ruido y de un soplo de insuficiencia mitral III/VI, con escasos crépitos en la auscultación pulmonar. ¿Qué fármaco debe suspenderse?

a) Enalapril

b) Metformina

c) Aspirina

d) Nifedipino

e) Hidroclorotiazida

124) Una paciente presenta un cuadro de 2 días de disnea de esfuerzo, que aparece ante medianos esfuerzos, asociado a tos con expectoración, que en ocasiones es rosada. Al examen físico tiene FC: 94x', PA: 110/70 mmHg, examen pulmonar con crepitaciones bilaterales y examen cardíaco con presencia de un soplo sistólico IV/VI. El diagnóstico más probable es:

a) Tromboembolismo pulmonar

b) Insuficiencia tricuspídea

c) Neumopatía aguda

d) Insuficiencia mitral aguda

e) Disección aórtica

125) Un paciente está hospitalizado por un infarto agudo al miocardio, con supradesnivel del segmento ST, de dos días de evolución. Presenta deterioro del estado general y disnea de reposo, con tendencia a la hipotensión arterial. En su examen físico tiene FC: 115x', PA: 80/50 mmHg, examen pulmonar con crepitaciones bilaterales intensos y examen cardíaco con ritmo regular en 2 tonos, con soplo sistólico intenso, de localización precordial. El diagnóstico más probable es:

a) Taponamiento cardíaco por rotura de la pared libre

b) Disfunción valvular aórtica isquémica

c) Rotura del músculo papilar

d) Shock cardiogénico por infarto masivo

e) Disección de la raíz aórtica

126) Un paciente de 80 años presenta disnea de esfuerzo de algunos meses de evolución, progresiva. Hace 24 horas sufre un síncope, con recuperación completa. Al examen físico tiene FC: 75x', PA: 110/70 mmHg se palpa el choque de la punta en el 4° espacio intercostal, línea medio clavicular y se ausculta el corazón con presencia de soplo protomesosistólico III/VI y segundo ruido muy apagado. El examen pulmonar no muestra alteraciones. Se solicita un electrocardiograma, que muestra un ritmo sinusal con onda S de 23 mm en V2 y onda R de 16 mm en V5. ¿Cuál es el diagnóstico más probable?

a) Estenosis aórtica

b) Estenosis mitral

c) Insuficiencia aórtica

d) Insuficiencia mitral

e) Cardiopatía coronaria

127) Una paciente de 45 años, hipertensa, presenta un cuadro de 4 días de evolución de malestar general, fiebre hasta 38,8°C, mialgias, cefalea y tos con expectoración mucopuruleta. Al examen físico tiene FR: 13 lpm, FC: 80x'. PA: 120/80 mmHg, examen pulmonar con crépitos en la base izquierda, matidez y aumento de la trasmisión de las vibraciones vocales en la zona. Examen cardíaco normal. Satura 98% a FiO2 ambiental y se solicita una radiografía, que se muestra a continuación:

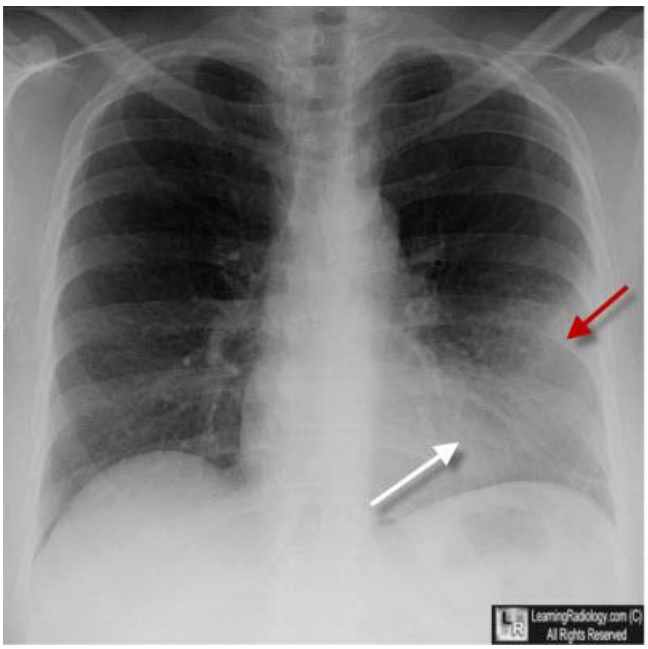

Fuente: www.learningradiology.com

¿Cuál es el tratamiento más adecuado?

a) Oseltamivir

b) Levofloxacino

c) Ceftriaxona

d) Amoxicilina

e) Claritromicina

128) Una paciente de 50 años consulta por artralgias y edema de las manos, especialmente en las articulaciones metacarpofalángicas, interfalángicas proximales y en las muñecas de ambas manos. Refiere fenómeno de Raynaud y rigidez matinal de 1 hora de duración. Además, relata sensación de arenilla ocular y boca seca. Se solicitan exámenes, que muestran hemograma normal, VHS: 52 mm/h, PCR: 2,8 mg/dl, anticuerpos antinucleares positivos, en titulación 1/80, factor reumatoide: 118 UI/ml y anticuerpos anti-CCP: 200 UI/ml. La radiografía de manos muestra osteopenia yuxtarticular de los huesos metacarpianos. El diagnóstico más probable es:

a) Lupus

b) Artritis reumatoide

c) Vasculitis primaria

d) Esclerosis sistémica

e) Síndrome de Sjörgren primario

129) Un paciente de 30 años presenta lumbago de 6 meses de evolución, intenso, que limita sus actividades y que es más molesto en la mañana y va cediendo durante el día. Al examen físico tiene lesiones descamativas en las rodillas y punteado ungueal y el examen de la columna muestra limitación a la flexión, con test de Schöber modificado de 2 cm. Se solicitan exámenes que muestran VHS: 60 mm/h, PCR: 5,0 mg/dl, anticuerpos antinucleares y factor reumatoide negativos. ¿Cuál es el examen de elección para establecer el diagnóstico en este paciente?

a) Radiografía de columna lumbosacra

b) Radiografía de columna dorsolumbar

c) TAC de columna lumbosacra

d) Resonancia magnética de columna dorsolumbar

e) Resonancia magnética de articulaciones sacroilíacas

130) Un paciente de 18 años presenta equimosis frecuente y tendencia a presentar petequias en las extremidades inferiores. Como antecedente, presentó hemorragia tardía, en relación a la extracción de un molar y hace algunos años sufrió un hematoma en el muslo izquierdo, en relación a un traumatismo, que requirió manejo hospitalizado. Se solicitan exámenes que muestran hemograma con 160.000 plaquetas por mm3, sin alteraciones de la serie roja ni blanca, TTPA de 45 segundos y TP de 100%. ¿Cuál es el diagnóstico más probable?

a) Enfermedad de Glanzmann

b) Enfermedad de von Willebrand

c) Déficit de factor VII

d) Hemofilia

e) Púrpura trombopénica inmune

131) Un hombre de 78 años consulta por debilidad de las extremidades inferiores, que le dificulta realizar movimientos como pararse de una silla o subir escaleras. Al examen físico tiene paresia de las extremidades inferiores, la sensibilidad es normal y no tiene alteración de los reflejos osteotendíneos. ¿Cuál es el diagnóstico más probable?

a) Polimiositis

b) Hipotiroidismo

c) Déficit de vitamina B12

d) Distrofia muscular progresiva

e) Raquiestenosis

132) Un paciente de 45 años se realiza glicemias de ayuno que resultan 128 y 136 mg/dl. Se solicita hemoglobina glicosilada, que resulta 7,2%. ¿Cuál es el tratamiento de elección para iniciar el manejo de este paciente?

a) Glibenclamida

b) Metformina

c) Pioglitazona

d) Sitagliptina

e) Repaglinida

133) Un paciente de 27 años presenta una lesión en la pierna derecha, consistente en una placa de 13 por 7 cm de diámetro, eritematosa y solevantada. Se inicia cloxacilina endovenosa. Al quinto día, la lesión cutánea ha mejorado, sin embargo, evoluciona con malestar general, fiebre y aparición de un exantema macular eritematoso, generalizado. Se solicitan exámenes que muestran sedimento de orina con hematuria microscópica, glóbulos blancos: 20 por campo, hemograma con leucocitosis de 14.000, con 20% de eosinófilos, BUN: 30 mg/dl y creatinina: 2,0 mg/dl. El diagnóstico más probable es:

a) Glomerulonefritis aguda postestreptocócica

b) Púrpura trombocitopénico trombótico

c) Vasculitis sistémica primaria

d) Insuficiencia renal aguda prerrenal

e) Nefritis intersticial

134) Un paciente de 35 años, en tratamiento con atorvastatina, por hipercolesterolemia y cuyo padre tuvo un infarto a los 40 años, presentó mialgias y artralgias, por lo que decidió suspender el medicamento, sin indicación médica. Se controla con exámenes, entre los que destaca colesterol total: 354 mg/dl, colesterol LDL: 244 mg/dl, colesterol HDL: 70 mg/dl, triglicéridos: 198 mg/dl, creatinfosfoquinasa: 254 UI/L. El tratamiento más adecuado es:

a) Colestiramina

b) Dieta estricta

c) Rosuvastatina

d) Ezetimibe

e) Fenofibrato

135) Un paciente de 48 años, diabético mal controlado, presenta una lesión en el muslo derecho, desde hace 5 días, que ha crecido y se ha asociado a malestar general y fiebre. Al examen físico tiene T°: 39,0°C, FC: 115x', PA: 90/60 mmHg y se aprecia la lesión de 20 cm de aspecto eritemato-violáceo, con bulas en su superficie. El diagnóstico más probable es:

a) Erisipela

b) Herpes zóster

c) Ántrax

d) Fasceítis necrotizante

e) Miositis necrotizante

136) Un paciente consulta porque hace 3 días notó aparición de una úlcera en el pene, ubicada en el glande, de 1 cm de diámetro, de aspecto indurado, fondo limpio y sin otros síntomas. Además, se palpa una adenopatía inguinal derecha indolora. Se solicita VDRL y FTA-ABS, resultando ambos negativos. El diagnóstico más probable es:

a) Sífilis primaria

b) Chancroide

c) Enfermedad de Behcet

d) Infección por virus papiloma humano

e) Linfogranuloma venéreo

137) Una paciente de 62 años presenta una caída a nivel, con erosión en la rodilla derecha. Tres días después presenta una lesión eritematosa, que rodea la herida, de 10 cm de diámetro y bordes difusos, con aumento de la temperatura local. ¿Cuál es la conducta de elección?

a) Indicar mupirocina tópica

b) Realizar curación con suero fisiológico y control en 48 horas

c) Realizar curaciones diarias con suero fisiológico y povidona yodada

d) Indicar amoxicilina oral por 7 días

e) Indicar cefadroxilo oral por 7 días

138) Una paciente cefalea de 4 semanas de evolución, mayor en las mañanas, que se asocia a vómitos y, además, refiere alteraciones visuales. Al examen físico tiene fuerzas y sensibilidad conservada en las 4 extremidades y en el campo visual se constata hemianopsia bitemporal. ¿Cuál es el diagnóstico más probable?

a) Tumor de la glándula pineal

b) Glioma del nervio óptico

c) Tumor de la base del lóbulo frontal

d) Hiperprolactinemia

e) Macroadenoma hipofisiario

139) Un paciente de 54 años, alcohólico e hipertenso, hace una semana suspende todos los antihipertensivos. Es traído a la urgencia por cefalea muy intensa, de inicio agudo, asociado a desorientación y compromiso de conciencia. Al examen físico está soporoso, no habla ni sigue indicaciones, aunque mantiene movilidad espontánea de las 4 extremidades. Sus reflejos osteotendíneos y tono muscular son normales y tiene signo de Babinski bilateral. El diagnóstico más probable es:

a) Hemorragia subaracnoidea

b) Meningitis bacteriana

c) Edema cerebral

d) Intoxicación etílica

e) Accidente vascular isquémico extenso

140) Un paciente de 64 años, con antecedente de insuficiencia renal crónica, con clearence de 40 ml/min se realiza exámenes de control que muestran fósforo: 4,0 mg/dl, calcio: 8,5, PTH: 120 pg/ml (VN: menor a 55) y TSH: 4,0 UI/L. ¿Cuál es el examen de elección para proseguir el estudio?

a) Niveles plasmáticos de 25-OH-vitamina D

b) Niveles de T4 libre

c) Calciuria de 24 horas

d) Magnesemia

e) Bicarbonato plasmático

141) Un paciente de 36 años, desde hace 4 años sigue dieta vegana estricta. Consulta por astenia, adinamia y palidez, a lo que se ha agregado disnea de grandes esfuerzos, que ha aumentado. Al examen físico tiene palidez de piel y mucosas, FC: 92x', PA: 100/70 mmHg, sin alteraciones del examen segmentario. Se solicita hemograma que muestra plaquetas: 200.000 por mm3, glóbulos blancos: 6.500 por mm3, hematocrito: 27%, hemoglobina: 9 g/dl, VCM: 115 fl, HCM: 35 pg y reticulocitos 0,5%, con LDH: 450 UI/L. El examen más adecuado para proseguir el estudio es:

a) Nivel de vitamina B12

b) Mielograma

c) Biopsia de médula ósea

d) Perfil de fierro

e) Prueba de Coombs

142) Una paciente de 25 años consulta por diarrea de un mes de evolución, asociada a dolor abdominal tipo cólico y algunos episodios de hematoquecia. Además, tiene artralgias de las manos y rodillas, con artritis de la rodilla derecha. Al examen físico se observan úlceras orales y lesiones nodulares en la cara anterior de las piernas. El examen abdominal muestra abdomen blando sensible, sin masas. El diagnóstico más probable es:

a) Lupus eritematosos sistémico

b) Enfermedad de Behcet

c) Colitis ulcerosa

d) Artritis reumatoide

e) Colitis por *Clostridium difficile*

143) Un paciente de 32 años, presenta infecciones respiratorias recurrentes, desde su infancia, que en varias ocasiones han requerido de antibióticos, asociado a disnea de esfuerzos. Al examen físico tiene FC: 80x', PA: 110/70 mmHg, T°: 36,5°C y al examen pulmonar se auscultan múltiples crépitos y sibilancias bilaterales. Se solicita una radiografía de tórax, que se muestra a continuación:

Fuente: **http://www.lungindia.com/**

El examen más adecuado para proseguir el estudio diagnóstico es:

a) Fibrobroncoscopía

b) Cuantificación de inmunoglobulinas

c) TAC de tórax

d) Test del sudor

e) Espirometría

144) Un adolescente de 14 años presenta cefalea de una semana de evolución. Es traído al servicio de urgencia, tras presentar una convulsión tónico-clónica de 10 minutos de duración, luego de lo que quedó con confusión postictal. Su examen físico no tiene signos focales. Se solicita una tomografía axial computada de cerebro, que muestra una lesión quística de 3 cm en la zona frontotemporal y se realiza una punción lumbar, que muestra proteínas 60 mg/dl, con 70 células por mm3, con 70% de mononucleares y presencia de abundantes eosinófilos. ¿Cuál es el diagnóstico más probable?

a) Quiste aracnoidal

b) Astrocitoma pilocítico

c) Encefalitis herpética

d) Meningitis tuberculosa

e) Neurocisticercosis

145) Una paciente de 34 años consulta por disfonía intermitente, principalmente en la mañana, asociada a carraspera. Su examen físico es normal. ¿Cuál es el fármaco de elección para iniciar el tratamiento?

a) Azitromicina oral 500 mg/día por 5 días

b) Prednisona oral 20 mg/día

c) Lanzoprazol oral 20 mg/día por 30 días

d) Amoxicilina oral 500 mg/8 horas por 7 días

e) Ibuprofeno 400 mg/8 horas por 7 días

146) Una paciente de 24 años presenta tos frecuente y disnea, asociada a sibilancias, que son mayores en la noche y que aumentan con el ejercicio, cuando fuma y en la primavera. Al examen físico presenta espiración prolongada y examen pulmonar con sibilancias bilaterales inspiratorias y espiratorias. ¿Cuál es el tratamiento más adecuado?

a) Evitar la exposición a desencadenantes

b) Salbutamol inhalado cada 6 horas

c) Budesonida inhalada cada 12 horas

d) Salmeterol inhalado cada 12 horas

e) Desensibilizar para los alérgenos

147) Una mujer de 23 años, cursando un embarazo de 20 semanas, sin complicaciones, se realiza un urocultivo, que resulta positivo para *Escherichia coli* multisensible, 60.000 UFC por ml. La conducta más adecuada es:

a) Repetir el urocultivo en 2 semanas

b) Iniciar cefradina vo

c) Iniciar ciprofloxacino vo

d) Solicitar ecografía

e) Iniciar ceftriaxona ev

148) Una paciente de 27 años, multípara, cursando un embarazo de 38 semanas, en trabajo de parto en fase activa, se produce rotura de membranas, con salida de líquido amniótico claro, luego de lo cual la frecuencia cardíaca fetal disminuye a 90 latidos por minuto. ¿Cuál es la conducta inmediata que debe realizarse en esta paciente?

a) Realizar perfil biofísico

b) Realizar cesárea

c) Cambiar de posición a la madre

d) Realizar tacto vaginal

e) Realizar Doppler fetal

149) Una paciente de 30 años, cursando embarazo de 36 semanas, con feto creciendo en percentil 6 en la semana 35, con Doppler materno fetal normal en ese entonces. Se realiza ecografía de control que muestra feto que no ha crecido, en presentación podálica y Doppler normal. El registro basal no estresante es normal. ¿Cuál es la conducta más adecuada?

a) Solicitar perfil biofísico

b) Administrar corticoides

c) Interrumpir a las 37 semanas

d) Realizar cesárea en este momento

e) Continuar el control semanal con Doppler

150) Una paciente de 32 años, con 32 semanas de embarazo, acude al servicio de urgencia por contracciones uterinas dolorosas, asociada a metrorragia. Al examen físico se palpa aumento del tono uterino, se objetiva metrorragia escasa y contracciones uterinas hipertónicas a razón de 3/10 minutos. El cuello uterino no tiene modificaciones y los latidos cardiofetales se auscultan a 120 lpm. La conducta más adecuada es:

a) Interrumpir el embarazo de inmediato

b) Administrar corticoides intramusculares

c) Solicitar perfil biofísico

d) Solicitar Doppler materno-fetal

e) Administrar tocolíticos

151) Una mujer de 25 años, puérpera de 5 días, con parto vaginal, consulta por de aumento de la cantidad de loquios hemáticos y sensación febril. Al examen físico tiene FC: 80x', PA: 110/70 mmHg, examen genital con episiorrafia equimótica y dolor a la palpación uterina. El diagnóstico más probable es:

a) Restos placentarios

b) Neoplasia trofoblástica gestacional

c) Infección de la epifisiorrafia

d) Miometritis puerperal

e) Endometritis puerperal

152) Una paciente de 32 años, cursando puerperio desde hace 8 días, con parto por cesárea, comienza con loquios abundantes y de mal olor, asociada a fiebre. Su examen físico muestra T°: 38,5°C FC: 85x´. PA: 120/80x', herida operatoria sin signos de infección y útero doloroso a la palpación. La conducta más adecuada es:

a) Iniciar ntibióticos orales

b) Realizar legrado

c) Hospitalizar y manejar con antibióticos endovenosos

d) Realizar histerectomía

e) Administrar una dosis de antibióticos endovenosos y luego manejo ambulatorio con

153) Una paciente de 24 años, puérpera de 15 días, presencta dolor en la mama derecha, asociada a eritema, aumento de la temperatura local y fiebre hasta 38,8°C. Al examen físico se aprecia mama derecha eritematosa y congestiva, dolorosa a la palpación, sin zonas fluctuantes. ¿Cuál es el manejo más adecuado?

a) Antiinflamatorios

b) Compresión con frío local

c) Suspender la lactancia materna

d) Drenaje mamario

e) Antibióticos orales

154) Una paciente de 50 años consulta por amenorrea de 8 meses de evolución. Se realiza ecografía transvaginal que muestra múltiples imágenes nodulares, hipoecogénicas intramurales y subserosas de hasta 3 cm. La indicación más adecuada es:

a) Histerectomía

b) Ecografía en 6 meses

c) Terapia de reemplazo hormonal

d) Análogos de la GnRH

e) Biopsia por histeroscopía

155) Una primigesta de 23 años, cursando un embarazo de 20 semanas, se realiza una ecografía transvaginal que muestra un cuello de 20 mm de longitud, sin otras alteraciones. ¿Cuál es la conducta más adecuada?

a) Indicar pesario

b) Iniciar progesterona endovaginal

c) Realizar cerclaje

d) Administrar corticoides sistémicos

e) Observar evolución

156) Una paciente de 31 años, con embarazo de 40 semanas, acude al servicio de urgencia por ausencia de percepción de movimientos fetales. Se realiza un perfil biofísico, que resulta 8/10, con oligoamnios. ¿Cuál es la conducta más adecuada?

a) Interrumpir a las 41 semanas

b) Interrumpir a las 42 semanas

c) Interrumpir el embarazo ahora

d) Repetir el perfil biofísico en 48 horas

e) Esperar el inicio del trabajo de parto

157) Un niño de 8 años presenta un cuadro de cefalea y fiebre de 2 días de evolución, a lo que se agrega una conducta agresiva y luego desorientación. Convulsiona en varias oportunidades. Su TAC descarta hipertensión endocraneana, por lo que se realiza punción lumbar que da salida a líquido cefalorraquídeo con 100 glóbulos rojos por mm3, 20 glóbulos blancos por mm3, con 90% de mononucleares, proteínas: 80 mg/dl y glucosa: 60 mg/dl. ¿Cuál es el tratamiento inicial?

a) Oseltamivir

b) Vancomicina

c) Ceftriaxona

d) Aciclovir

e) Ampicilina

158) Un niño de 10 años es traído a la consulta por aparición de múltiples equimosis y petequias, desde hace 2 semanas, asociadas a palidez. Al examen físico se aprecia pálido, con petequias en las extremidades inferiores y el tronco y múltiples equimosis de gran tamaño en las extremidades inferiores. Además, se palpa hepatomegalia de 3 cm bajo el reborde costal. El diagnóstico más probable es:

a) Púrpura trombopénica inmune

b) Enfermedad de von Willebrand

c) Púrpura de Schönlein Henoch

d) Meningococcemia

e) Leucemia

159) Un niño de 2 años presenta tendencia a las hemorragias, ya que sangra con facilidad y presenta múltiples equimosis. En el examen físico, se observan extremidades inferiores con equimosis en distinto grado de resolución, algunas de gran tamaño. Se solicitan exámenes, entre los que destacan hemograma con recuento de plaquetas normal, TP normal y TTPA alargado. ¿Cuál es el diagnóstico más probable?

a) Púrpura trombocitopénica inmune

b) Hemofilia

c) Enfermedad de von Willebrand

d) Enfermedad de Glanzmann

e) Púrpura trombocitopénica trombótica

160) Una niña de 7 años, con antecedente de hiperplasia suprarrenal congénita, en tratamiento con hidrocortisona y fludrocortisona, consulta por cuadro de 4 días de diarrea, fiebre y malestar general. Al examen físico tiene leve taquicardia y algunos signos de deshidratación. Además de la reposición de volumen, ¿qué conducta es la más adecuada?

a) Fludrocortisona endovenosa

b) Betametasona oral

c) Prednisona oral

d) Hidrocortisona endovenosa

e) Aumentar la dosis de hidrocortisona oral

161) Un niño de 14 años consulta por dolor abdominal y vómitos de 3 días de evolución, con tendencia a la deshidratación. Hace dos meses estuvo hospitalizado por un cuadro similar, para hidratación endovenosa. Al examen físico tiene FC: 110x', PA: 110/70 mmHg, T°: 36,8°C. Se solicitan exámenes, que muestran glicemia: 36 g/dl, sodio: 126 mEq/L, potasio: 5,8 mEq/L, pH: 7,32, bicarbonato: 16 mEq/L. El examen de elección para confirmar el diagnóstico es:

a) Niveles plasmáticos de cortisol basal

b) Prueba de tolerancia a la glucosa con curva de insulina

c) Creatinina plasmática

d) Amilasemia

e) Endoscopía digestiva alta

162) Una niña de 7 meses, con antecedente de síndrome de Down, ha tenido un mal incremento ponderal y aún no duplica su peso de nacimiento. Se cansa al alimentarse y ha presentado varias infecciones respiratorias. Al examen físico se palpa frémito en el precordio izquierdo y se ausculta un soplo holosistólico, ubicado en el mesocardio, con segundo ruido desdoblado. ¿Cuál es el diagnóstico más probable?

a) Coartación aórtica

b) Comunicación interauricular

c) Canal auriculoventricular completo

d) Comunicación interventricular

e) Ductus arterioso persistente

163) Un niño de 12 años consulta por cansancio, artralgias, dolores musculares generalizados y fiebre. Refiere que las mialgias son intensas, al punto que limitan su actividad física. Al examen físico presenta dolor a la palpación de las masas musculares, en especial en la espalda alta y los hombros. Además, tiene eritema violáceo en los párpados superiores. El diagnóstico más probable es:

a) Artritis reumatoide juvenil

b) Distrofia muscular

c) Dermatomiositis

d) Triquinosis

e) Lupus infantil

164) Un niño de 5 años presenta aumento de volumen de 4 cm de diámetro, doloroso, eritematoso y consistencia fluctuante, en relación al hueso hiodes, de 3 días de evolución, con sensación febril. El diagnóstico más probable es:

a) Quiste tirogloso infectado

b) Quiste branquial infectado

c) Quiste dermoides infectado

d) Absceso simple de cuello

e) Adenitis supurativa

165) Un niño de 7 años desde hace 3 años presenta deposiciones cada vez más infrecuentes y duras. Hace algunas semanas empeoran los síntomas, por lo que se inicia lactulosa 15 ml al día, sin lograr cambios. Además, comienza a manchar frecuentemente los calzoncillos con deposiciones. La causa más probable de la falta de respuesta en este paciente es:

a) Dosis insuficiente de laxante

b) Dieta baja en fibra

c) Enfermedad de Hirschsprüng

d) Presencia de fecaloma

e) Concomitancia de patología psiquiátrica

166) Un paciente de 60 años, diabético, hipertenso y dislipidémico, con antecedente de artritis reumatoide en tratamiento con metotrexato, consulta por disminución progresiva de la calidad de la visión. A su examen físico, la exploración ocular es normal, con rojo pupilar normal bilateral. La agudeza visual es 20/25 en ambos ojos. La campimetría muestra defectos visuales en los dos cuadrantes superiores del campo visual izquierdo y en los dos cuadrantes mediales del campo visual derecho. ¿Cuál es el diagnóstico más probable?

a) Degeneración macular relacionada con la edad

b) Tumor del lóbulo occipital

c) Catarata

d) Glaucoma crónico

e) Neuropatía óptica isquémica

167) Un niño de 4 años consulta por infecciones recurrentes, habiendo tenido una otitis media aguda, 2 bronquitis y 3 amigdalitis en el último año. Presenta rinorrea con frecuencia, obstrucción nasal, respira por la boca y ronca en la noche. ¿Cuál es el diagnóstico más probable?

a) Rinitis alérgica

b) Inmunodeficiencia primaria por déficit de inmunoglobulinas

c) Hipertrofia de adenoides

d) Fibrosis quística

e) Enfermedad de cilio inmóvil

168) Un paciente de 28 años presenta un pelotazo en la cara, hace 5 días, con golpe en la nariz. Evoluciona con dolor, edema, obstrucción nasal y luego sensación febril. Al examen físico se observa aumento de volumen bilateral, en relación al tabique nasal. ¿Cuál es la conducta más adecuada?

a) Drenaje por punción con aguja fina

b) Drenaje quirúrgico con bisturí

c) Taponamiento anterior

d) Administrar analgésicos

e) Reducción en pabellón

169) La notificación de las enfermedades transmisible está relacionada con el siguiente de los objetivos fundamentales de la Salud Pública:

a) Promoción de la salud

b) Protección de la salud

c) Prevención, vigilancia y control de enfermedades

d) Recopilación y análisis de información

e) Protección específica de la salud pública

170) Una paciente de 32 años consulta por un cuado de un mes de evolución, en que sale poco de su casa y presenta desgano y retraimiento social, disminuyendo el disfrute de las actividades que habitualmente le eran placenteras. También refiere desconcentración en su trabajo y, además, ha disminuido la cantidad del tiempo de sueño, en alrededor de 2 horas diarias. Refiere que los síntomas empeoran en el período premenstrual. El diagnóstico más probable es:

a) Episodio depresivo mayor

b) Trastorno adaptativo

c) Hipomanía

d) Trastorno esquizoafectivo

e) Trastorno disfórico premenstrual

171) Un hombre de 50 años asegura que es constantemente espiado por los gobiernos de varios países, dado que el maneja información importante y confidencial de muchos políticos y personas de poder. Al preguntarle cómo sabe que lo espían, reacciona enojado diciendo que es obvio y que uno de sus vecinos fue quien inició todo esto. El diagnóstico más probable es:

a) Esquizofrenia

b) Trastorno delirante

c) Trastorno esquizoafectivo

d) Trastorno esquizoide de la personalidad

e) Trastorno paranoide de la personalidad

172) Un paciente de 57 años presenta múltiples síntomas difíciles de precisar. Se ha realiza múltiples exámenes y evaluaciones médicas, sin poder llegar a un diagnóstico. Sin embargo, él insiste en que está muy enfermo y no puede realizar actividades básicas, como asearse. Hace 2 años fue pensionado por esto, sin cambiar su conducta. Su esposa lo cuida y lo asiste abnegadamente. ¿Cuál es el diagnóstico más probable?

a) Trastorno por simulación

b) Trastorno hipocondríaco

c) Trastorno de somatizaicón

d) Trastorno facticio

e) Trastorno de personalidad dependiente

173) Un paciente de 46 años se realiza una colecistectomía abierta. A las 48 horas presenta fiebre de 37,8°C. Al examen físico está eupneico, FR: 14x', FC: 78x', PA: 120/80 mmHg, satura 98% a FiO2 ambiental. Se aprecia herida operatoria sin eritema ni secreción y se revisan las vías venosas, que están permeables, sin signos inflamatorios. Su examen pulmonar presenta crépitos localizados en la base derecha. ¿Cuál es el diagnóstico más probable?

a) Neumonía

b) Dehiscencia de la anastomosis

c) Atelectasia

d) Infección de la herida operatoria

e) Tromboembolismo pulmonar

174) Una paciente de 40 años, IMC: 30, presenta dolor intermitente en el hipocondrio derecho, desde hace 3 meses, que cede espontáneamente. Se realiza una ecografía, que se muestra a continuación:

Fuente: www.radiopaedia.org

El diagnóstico más probable es:

a) Colelitiasis

b) Coledocolitiasis

c) Colangiocarcinoma

d) Cáncer de vesícula

e) Colecistitis

175) Un paciente consulta en el servicio de urgencia, dado que hace 30 minutos le saltó una solución de soda cáustica caliente a la cara, la que entró a los ojos, presentando intenso dolor y dificultades para ver. Al examen físico tiene ojo rojo profundo, córneas opacas y con el ojo derecho solo es capaz de contar dedos, mientras que con el ojo izquierdo tiene agudeza visual 20/80. La conducta más adecuada es:

a) Analgésicos

b) Lavado con suero fisiológico abundante por 30 minutos

c) Antibióticos tópicos

d) Corticoides tópicos

e) Parche ocular

176) ¿A qué tipo de medida corresponde el tamizaje de TSH y fenilcetonuria que se hace a todos los recién nacidos en Chile?

a) Promoción de la salud

b) Prevención específica

c) Prevención primaria

d) Prevención secundaria

e) Prevención terciaria

177) Un paciente de 26 años, sufre un accidente automovilístico de alta energía, como conductor. Llega a la urgencia entablillado y con hemodinamia estable. Destaca la extremidad inferior derecha en flexión y aducción, dolorosa. Se realiza radiografía AP de pelvis, que se muestra a continuación:

Fuente: www.radiopaedia.org

¿Cuál es el diagnóstico más probable?

a) Fractura de cuello femoral derecho

b) Fractura posterior de cotilo derecho

c) Luxofractura posterior de cadera derecha

d) Fractura de pelvis inestable

e) Fractura extracapsular de cadera derecha

178) Una paciente de 26 años nota aparición de una lesión en el tercio medio de la pierna derecha, desde hace 6 meses, con crecimiento progresivo. Al examen físico se observa lo siguiente:

Fuente: www.alamy.com

El diagnóstico más probable es:

a) Nevo

b) Melanoma

c) Léntigo

d) Queratosis seborreica

e) Queratosis actínica

179) Un paciente de 60 años fue tratado hace 7 días con ciprofloxacino, por disuria. Hace dos días presenta dolor testicular izquierdo, asociado a fiebre. Al examen físico tiene aumento de volumen testicular, con dolor a la palpación, especialmente del conducto espermático. Se observa ligero edema escrotal, con eritema. ¿Cuál es el diagnóstico más probable?

a) Hidrocele

b) Varicocele

c) Torsión testicular

d) Tumor testicular

e) Orquiepididimitis

180) Una paciente de 44 años, con antecedente de estenosis mitral consulta por palpitaciones rápidas, intensas, regulares, asociadas a disnea y malestar general. Se realiza masaje carotídeo, observándose el siguiente trazado en el electrocardiograma:

Fuente: https://empendium.com/manualmibe/chapter/B34.II.2.6.7.

El diagnóstico más probable es:

a) Taquicardia paroxística supraventricular

b) Fibrilación ventricular

c) Taquicardia sinusal

d) Flutter auricular

e) Taquicardia ventricular